

PALPAÇÃO RETAL E SUA UTILIZAÇÃO NA SUINOCULTURA

(Rectal palpation and its use in pig farming)

Ricardo TONIOLLI*

Laboratório de Reprodução Suína e Tecnologia de Sêmen (LRSTS) da Faculdade de Veterinária da Universidade Estadual do Ceará. Av. Dr. Silas Munguba, 1700. Campus do Itaperi, Fortaleza/CE. CEP: 60.740-000. *E-mail: ricardo.toniolli@uece.br

ABSTRACT

The main objective of the work was to test the rectal palpation method in the diagnosis of cyclic ovarian structures (small and large follicles, corpus luteum and albicans body), as well as pathologies of the genital system of the sow and later, the comparison of the results with the exam macroscopic examination of genitals of slaughtered animals that were examined prior to slaughter. The examination was done the day before the animals were slaughtered. The vast majority of females behaved with ease, allowing the rectal exam to be done quickly and easily. The method provided an average global accuracy of 83.40% of diagnoses of ovarian structures when compared to the post-mortem examination. Regarding the exam for the diagnosis of pathologies of the genital system of the sow, the average score was 75.64%. In 74.65% of the gilts, it was not possible to palpate the ovaries, while in adult females, the gonads were reached by rectal palpation in 79.21% sows. The results of the exams allowed us to conclude that through rectal palpation it is possible to diagnose several pathologies of the genital system of the sow, as well as ovarian structures allowing a reproductive control of the accompanied herd. Despite the good results, the method should be indicated mainly for adult females, as it was difficult to apply to gilts.

Key Words: Sow, rectal examination, diagnosis, cyclical structures, pathologies.

INTRODUÇÃO

As afecções dos órgãos genitais feminino, permitem reconhecer com frequência os sintomas referentes às alterações reprodutivas, que só podem ser descobertas pela exploração vaginal ou retal. Achados retais claros podem ser esperados sobretudo, sendo que a conduta dessas porcas e o seu genital externo não são chamativos e o diagnóstico se baseia no achado vaginal ou retal (BOLLWHAN, 1972).

Em um estudo feito em 2911 animais através do exame anatomopatológico dos órgãos genitais, foi verificado que as alterações diagnosticadas se distribuíram da seguinte forma: no útero (43,5%), nos ovidutos (34,7%), nos ovários (23,8%) e na vagina (2,7%). A maioria dos animais eliminados da reprodução nesta criação, aconteceu após o primeiro ou segundo cio, principalmente devido à esterilidade (64,3%) (SILOBAD, 1971).

O anestro, na maioria dos casos, é devido à inatividade dos ovários, mas pode também ser resultado de cios não observados. Entre as possíveis causas são citados os fatores de ordem ambiental, manejo deficiente, alojamentos inadequados e de ordem social ou genética, além das anormalidades dos órgãos reprodutivos (SILVEIRA *et al.*, 1985).

O anestro, não é uma desordem específica, e sim um sintoma comum à um número de problemas, com diversas causas, não podendo por si só constituir um diagnóstico satisfatório. As causas do problema, podem ser encontradas nas áreas da genética, criação, manejo, nutrição ou saúde, bem como nas condições da genitália (MEREDITH, 1982).

DESENVOLVIMENTO

Controle reprodutivo do rebanho suíno

Devido a frequente ocorrência de afecções puerperais, a extensão da exploração clínica dos órgãos genitais da porca, permite esperar um aumento das possibilidades diagnósticas e terapêuticas (BOLWAHN, 1972). Falhas de concepção, com repetição de cio e diferentes níveis de infertilidade parecem ser grandes o suficiente para justificar um inquérito da natureza das falhas reprodutivas de um rebanho suíno (WARNICK *et al.*, 1949).

Em torno de 50,0% das porcas e marrãs, apresentam problemas de infertilidade devido à defeitos do seu trato reprodutivo, que impedem a concepção ou a torna difícil de acontecer. A maioria desses defeitos são encontrados apenas à necropsia (NALBANDOV, 1950 e 1976). Uma das maiores causas de infertilidade em leitoas são as anormalidades anatômicas do trato reprodutivo (GOETHALS, 1951; NALBANDOV, 1952).

Inicialmente empregou-se o retoscópio modificado para a inspeção da vagina e orifício externo uterino. O uso desse aparelho permitiu o estudo *in vivo* das fases do ciclo estral da fêmea suína (HEIDRICH, 1950; FRENZ, 1951). Uma classificação foi feita, dividindo os diferentes tipos de problemas em suínos: 1) Anatômicos, congênitos e genéticos; 2) Lesões ou enfermidades do sistema reprodutivo; 3) Infecções do trato reprodutivo; d) Distúrbios hormonais e f) Outros problemas (PERRY e POMEROY, 1956).

Dificuldades de diagnóstico e tratamento das afecções genitais, além das facilidades de reposição dos animais descartados do plantel, são motivos para um baixo nível de conhecimento das causas de infertilidade nessa espécie animal (SILVA, 1981).

Nenhum outro animal é tão sujeito a anormalidades teratológicas quanto a porca e a maioria desses transtornos passam despercebidos gerando quase sempre perdas econômicas, devido à manutenção de animais improdutivos no rebanho (RASBECH, 1969). A maioria dos problemas reprodutivos podem ser diagnosticados pelo exame dos órgãos genitais (SPRECHER, 1975). Diferentes fatores que podem afetar o ciclo reprodutivo da fêmea (HAFEZ, 1980).

O exame clínico pode ser feito em um grande número de porcas. É uma técnica que pode ser usada na investigação dos problemas reprodutivos, podendo-se avaliar a natureza da função ovariana nos casos de anestro, retorno ao serviço ou descargas vulvares. A precisa forma do exame clínico, deverá ser determinada pela natureza particular das circunstâncias do problema (MEREDITH, 1981).

Na literatura, os estudos sobre problemas reprodutivos em suínos, não são tão abundantes, em vista da importância econômica da espécie. A razão dessa situação, pode residir na sua rápida reprodução, seu curto período gestacional e seu rápido desenvolvimento, circunstâncias que parecem explicar por que animais são eliminados sem que se investigue as causas de sua falha reprodutiva (GÓMEZ, 1982).

Exame semiológico

Vários são os métodos semiológicos utilizados no exame do aparelho reprodutivo da porca: testes hematológicos, ultrassonografia, biópsia vaginal, passagem de espéculo e palpação retal. Este último tipo de exame, tem sido descrito como adequado para a identificação das estruturas de órgãos localizados na cavidade abdominal caudal da fêmea suína, inclusive

dos ovários. A exploração retal dos órgãos localizados na cavidade abdominal caudal, tem feito parte na técnica exploratória clínica sendo usada para diagnóstico de gestação e de infertilidade em porcas (BOLLWAHN, 1972 e 1975; CAVALCANTI *et al.*, 1983).

O estado da técnica exploratória ginecológica em porcas, em comparação a vaca e a égua, está ainda pouco desenvolvida, devido ao menor valor venal dos animais e facilidades de reposição do plantel, precisando de novos estudos para ser aprimorada na prática (BOLLWAHN, 1972; MEREDITH, 1977; SILVA, 1981).

Um estudo da forma e função dos ovários, pela palpação retal é importante na investigação das estruturas cíclicas ovarianas, sendo uma técnica que pode ser utilizada no controle reprodutivo em suínos (MEREDITH, 1977 e 1981). Devido ao caráter simples, prático e econômico do método, é possível demonstrar a sua eficiência no diagnóstico de estruturas ovarianas, bem como a sua utilização no controle reprodutivo do rebanho suíno, contribuindo para sua difusão e aplicação rotineira em criatórios (TONIOLLI, 1986).

O desenvolvimento da pesquisa nacional sobre os problemas reprodutivos que afetam os rebanhos suínos em nosso país, ainda são em pequeno número, não se tendo muitos dados a respeito dos principais problemas de ordem reprodutiva (TONIOLLI, 1989).

Espéculo vaginal e palpação retal

Utiliza-se para o exame um espéculo tubular (40cm x 2,5cm) com lâmpada cilíndrica, lubrificante e luvas plásticas de cano longo. Na inspeção do orifício uterino externo, o espéculo lubrificado é introduzido na vagina em direção dorso cranial, depois crânio ventral. Uma vez passado o anel himenal, se adianta o espéculo com pressão suave entre as superfícies da parede vaginal. Ao alcançar o colo uterino, se opõe ao espéculo uma resistência elástica forte, ficando a imagem vaginal inalterada (BOLLWHAN, 1972).

A palpação retal na porca visando o diagnóstico o controle reprodutivo, não é um método novo, mas ainda é pouco desenvolvido (BOLLWAHN, 1972; MEREDITH, 1977; SILVA, 1981). O método permite o diagnóstico de diversos tipos de patologias do sistema genital feminino na espécie suína, apesar de ser mais recomendado para porcas, pois sua utilização em marrãs é mais difícil devido as menores proporções em animais jovens.

A aplicação da técnica da palpação retal por alguém bem treinado, mostra que com o passar do tempo, as porcentagens de acerto vão aumentando (Tab. 01), permitindo um melhor diagnóstico das estruturas cíclicas avaliadas, bem como das patologias.

Para se fazer a exploração retal, calça-se luvas plásticas de cano longo, lubrificadas. Introduz-se a mão pelo reto extraíndo-se as fezes presentes na ampola retal, fato este, que pode desencadear algumas contrações peristálticas. Em seguida, adianta-se a mão até a crista do púbis. Com exceção dos dias imediatamente antes, durante e depois do cio, tem-se que buscar o útero debaixo da crista do púbis e os ovários ao nível do setor médio anterior da prega do joelho. Este tipo de manipulação determina às vezes, movimentos de defesa com a porca movendo as patas (BOLLWAHN, 1972).

Para facilitar a palpação dos ovários, deve-se procurar o bordo craneal do ligamento largo e qual se estende do ovário para o polo craneal do rim adjacente. Devido à posição variada dos ovários a melhor maneira para localizá-los é através de seus ligamentos de suporte. Ele está preso ao ligamento largo pela porção distal curta do mesovárico que permite considerável

mobilidade ao mesmo. Ele também pode passar em volta do bordo craneal do ligamento largo e saindo entre ele e a parede uterina (MEREDITH, 1977).

Tabela 01: Avaliação das porcentagens de acerto (%) da técnica da palpação retal, durante o desenvolvimento do trabalho.

Estrutura Ovariana	Out./1985 (n=70)	Fev./1986 (n=139)	Mar./86 (n=179)	Abr./1986 (n=318)	Jul./1986 (n=350)
Folículo pequeno	25,00	65,21	70,00	84,41	84,71
Folículo grande	100,00	77,72	78,57	85,00	85,00
Corpo lúteo	64,00	68,29	70,31	76,66	77,12
Corpo albicans	37,50	64,28	70,00	86,48	86,84
Cisto ovariano	100,00	100,00	85,71	86,66	89,47

(Fonte: Toniolli, 1986)

Através da exploração retal, pode-se diagnosticar vários problemas: torção, deformidades, atonia, bacia infantil, fetos retidos, engrossamentos da parede uterina, degeneração cística dos ovários, atrofia ovariana, ruptura folicular retardada, mudanças patológicas na bexiga e uretra. Ela é um valioso complemento da exploração do trato genital de porcas. No exame ginecológico da porca, deve-se examinar os mamilos assim como o genital externo, pela inspeção e palpação, além da passagem do espéculo vaginal (BOLLWHAN, 1972 e 1975; MEREDITH, 1981).

Na Tab. 02 abaixo, podem ser vistos os resultados do exame retal comparado à confirmação diagnóstica após o abate da fêmea e coleta do genital.

Tabela 02: Comparação da porcentagem de acerto (%) da técnica da palpação retal em porcas, em relação aos resultados obtidos por dois diferentes examinadores.

ESTRUTURA OVARIANA	ESTRUTURAS IDENTIFICADAS					
	MEREDITH (1977)			TONIOLLI (1986)		
	Palpação Retal	Post Morten	(%) Acerto	Palpação Retal	Post-Morten	(%) Acerto
Ovários inativos	6	11	54,5	2	2	100,0
Folículo pequeno	4	11	36,3	133	157	84,7
Folículo grande	4	4	100,0	17	20	85,0
Corpo lúteo	34	36	94,4	118	153	77,1
Corpo albicans	15	16	93,7	132	152	86,8
Cisto ovariano	22	24	91,6	17	19	89,4

(Fonte: Toniolli, 1986 e Meredith, 1977)

As glândulas mamárias e tetas devem ser inspecionadas para se evidenciar aumento que pode indicar gestação ou algum processo patológico. A vulva pode ser infantil em alguns casos de hipogonadismo em marrãs, ou pode ter uma configuração anormal em alguns casos de intersexualidade. Avermelhamento e inchaço vulvar pode ser devido ao estro, trauma, micotoxinas estrogênicas ou proximidade do parto (MEREDITH, 1981).

O estudo da forma e função dos ovários, pela palpação retal, é uma técnica que pode facilmente ser utilizada na rotina da granja (MEREDITH, 1977 e 1981). Devido ao seu caráter simples, prático e econômico na espécie suína, pode apresentar um bom nível de eficiência no diagnóstico das estruturas ovarianas, bem como proporcionar sua aplicação no controle reprodutivo de rebanhos suínos (TONIOLLI e CAVALCANTI, 1988).

A palpação retal pode ser feita com a fêmea em estação, contida por um cachimbo ou solta em um ambiente restrito. Para se proceder o exame, é necessário se calçar luvas ginecológicas longas, cortando-se ponta dos quatro dedos da mão, deixando-os livres, para em seguida se calçar por cima uma luva cirúrgica. Esta prática tem por finalidade facilitar a mobilidade e sensibilidade dos dedos dentro da cavidade retal da fêmea, executada após esvaziamento do reto do animal, pois a presença de fezes dificulta a manipulação do genital. As luvas podem ser lubrificadas com óleo vegetal, que não irritam a mucosa intestinal e permitem maior facilidade e segurança para o examinador. Com a finalidade de se palpar os ovários, deve utilizar a mão direita para palpar a gônada esquerda e a mão esquerda para examinar a gônada direita. Para o exame da porção tubular do genital, o examinador pode utilizar qualquer uma das mãos, optando por aquela que tem maior facilidade e sensibilidade para tal finalidade (TONIOLLI e CAVALCANTI, 1988).

Classificação da fêmea suína

Uma classificação entre marrãs e porcas se faz necessário, uma vez que por diferenças de tamanho e desenvolvimento corporal as facilidades na aplicação da técnica da palpação retal são diferentes entre estas duas classes de fêmeas (Tab. 03).

Tabela 03: Total de porcas e marrãs em que é possível o exame dos ovários pelo método da palpação retal.

Classificação da fêmea	Total animais examinados	Total animais com ovários palpados	Ovários palpados (%)
Porcas	279	221	79,21
Marrãs	71	18	25,25
TOTAL	350	239	68,29

(Fonte: Toniolli e Cavalcanti, 1988)

Essa separação entre fêmeas jovens e adultas pode ser feita através do exame da glândula mamária. As marrãs possuem a pele do abdômen lisa, com as extremidades dos tetos lisas ou então, presença de um pequeno aumento glandular com discreta flacidez e enrugamento da pele do abdômen. As porcas são identificadas pelo aumento glandular acentuado, bem como enrugamento e flacidez da pele do abdômen bastante visíveis.

Em marrãs, 74,65% dos animais não puderam ter seus ovários examinados, devido aos menores diâmetros internos que impossibilitam uma maior introdução da mão. Desta forma, pode-se afirmar que a palpação retal apresenta melhores resultados quando aplicada em animais adultos, devido às limitações e dificuldades encontradas na palpação de marrãs (CAMERON, 1977; CAVALCANTI *et al.*, 1983).

Classificação e palpação das estruturas cíclicas ovarianas

A diferenciação das estruturas cíclicas ovarianas de fêmeas suínas, é feita de acordo com a classificação de MEREDITH (1977):

- a) **Ovários inativos:** nenhuma estrutura presente excede à 6mm de diâmetro;
- b) **Folículos pequenos:** estruturas com 7 a 9mm de diâmetro, superfície côncava e lisa e com marcada tensão superficial;
- c) **Folículos grandes:** estruturas com 10 a 12mm de diâmetro, superfície côncava e lisa e tensa ao tato;
- d) **Corpo lúteo em desenvolvimento:** várias estruturas de 7 a 9mm de diâmetro, consistência macia, forma variável (cônica) e presença de ponto de ovulação;
- e) **Corpo lúteo grande:** estruturas de 10 a 14mm de diâmetro;
- f) **Corpo lúteo em regressão:** estruturas de 7 a 9mm de diâmetro, de consistência firme, coloração amarela e vasos sanguíneos em regressão.
- g) **Corpo albicans:** estruturas de 4 a 7mm de diâmetro, consistência firme e forma frequentemente côncava.
- h) **Cistos ovarianos:** Uma ou mais estruturas císticas excedendo a 14mm de diâmetro.

A possibilidade diagnóstica das estruturas ovarianas pela palpação retal apresenta relativa facilidade, tendo alcançado valor médio geral de 83,42% de acerto, independentemente da estrutura considerada, quando comparado com o resultado do exame *post-mortem* (Tab. 04).

Tabela 04: Comparação entre o método de palpação retal e o exame *post-mortem*, no diagnóstico de estruturas ovarianas.

Estruturas	Palpação Retal	Exame post-mortem	Acerto (%)
Folículos pequenos	133	157	84,71
Folículos grandes	17	20	85,00
Corpos lúteo	118	153	77,12
Corpus albicans	132	152	86,84

(Fonte: Toniolli e Cavalcanti, 1988)

Localizações ovarianas na cavidade abdominal

A localização e demarcação das diferentes posições dos ovários na cavidade abdominal da porca, foram feitas através do uso da técnica da palpação retal, com marcações na parede externa do flanco do animal (MEREDITH, 1977) e são descritas a seguir de acordo com o momento fisiológico da fêmea:

Porca recentemente desmamada: Os ovários se localizam à poucos centímetros látero ventral à abertura pélvica cranial. Ocasionalmente um ou ambos ovários podem estar na linha média ou na parte cranial da cavidade pélvica. Em raras ocasiões ambos os ovários podem estar do mesmo lado do abdômem ou pélvis.

Ciclo Estral: Os ovários foram localizados mais crânio ventral do que na pós-desmama. Sua posição foi muito variada, porém comumente eles se localizam à poucos centímetros cranialmente ao plano transversal através da tuberosidade coxal. Em diferentes ocasiões, ambos os ovários podem ser encontrados próximos ao flanco esquerdo ou direito do animal.

Durante a gestação: Os ovários se tornam muito difíceis de serem alcançados, pois com o avanço da gestação, eles são tracionados crânio ventralmente.

Após o parto: Os ovários se movem dorsal e caudalmente, juntamente com o útero e ligamentos envolvidos. Por três semanas pós parto, suas posições assemelham-se às da porca recentemente desmamada. Com o aumento do número de partos os ovários parecem situar-se ligeiramente mais ventral e cranial.

Importância da localização da cérvix

A palpação da cérvix é um meio eficaz para se auxiliar na determinação correta das estruturas dominantes presentes nos ovários. Através da palpação pura e simples dos ovários, dá para se determinar quais as estruturas que estão presentes na sua superfície, porém em caso de dúvidas, a palpação associada dos ovários e da cérvix, facilita o diagnóstico correto das estruturas presentes nas gônadas (TONIOLLI, 1989). As mudanças clínicas da cérvix durante o ciclo estral da porca podem ser vistas na Fig. 01 abaixo.

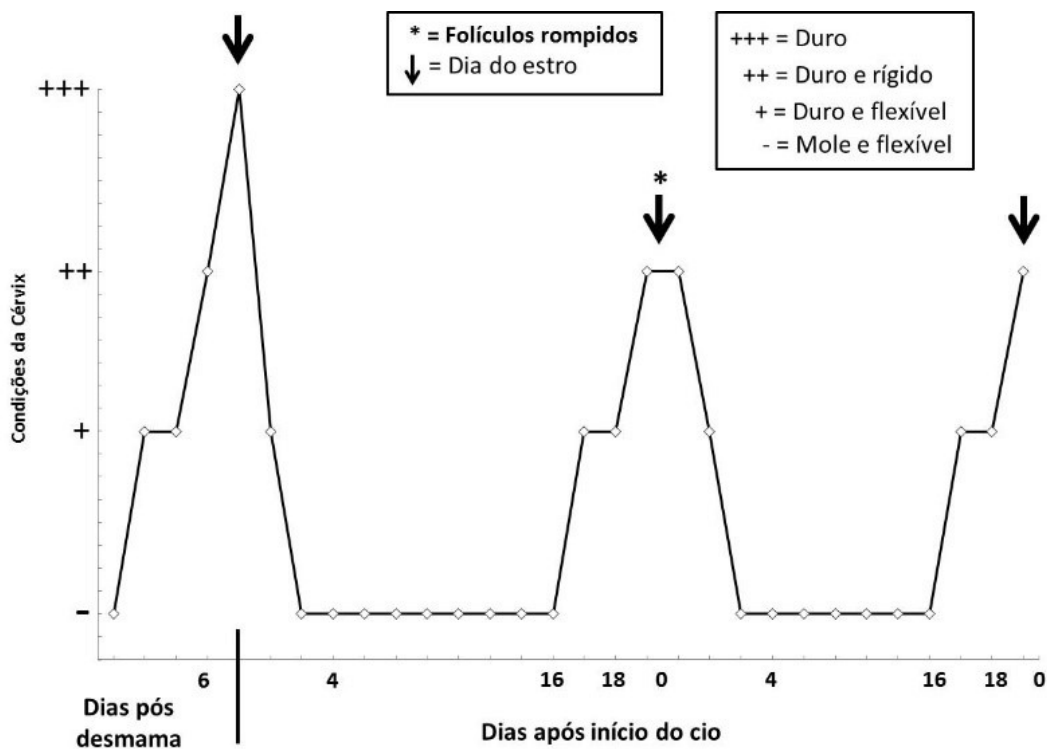


Figura 01: Mudanças clínicas na cérvix da porca durante o ciclo estral. (Fonte: MEREDITH, 1977)

A palpação da cérvix é possível em toda a fêmea em que se conseguir introduzir a mão pelo reto (TONIOLLI e CAVALCANTI, 1988 e 1990). Na presença de folículos em crescimento, em fase pré-ovulatória, ela se apresenta com consistência rígida e na presença de corpos lúteos ativos nos ovários a cérvix se mostra bastante flácida e maleável. O exame da cérvix pelo reto, é possível em porcas paridas e em muitas marrãs em idade de reprodução (MEREDITH, 1977).

Diagnóstico de patologias do genital feminino

O exame do genital da porca pode ser feito por vários métodos semiológicos tais como a passagem do espéculo vaginal, exames radiográficos, uso do aparelho de ultrassom, a biópsia vaginal e a palpação retal (TONIOLLI e CAVALCANTI, 1990). Através da exploração retal do genital da porca pode-se comprovar diferentes patologias (BOLLWHAN, 1972; MEREDITH, 1981).

O exame do genital de fêmeas suínas através da técnica da palpação retal de um total de 350 fêmeas examinadas, forneceu em termos de possibilidade diagnóstica os seguintes números: em 239 (68,29%) animais conseguiu-se palpar a cérvix, corpo do útero, cornos uterinos e os dois ovários; nos 111 (31,71%) animais restantes não foi possível palpar os ovários e os cornos uterinos. Nessas mesmas 11 fêmeas, conseguiu-se a introdução da mão no reto em 45 (40,54%) delas, sendo que em 66 (59,64%) nem isto foi possível. Separando-se a amostragem (350 fêmeas) em duas categorias, porcas e marrãs, os seguintes resultados foram obtidos: (1) das 71 marrãs examinadas, em 18 (25,35%) delas conseguiu-se palpar todo o genital e nas 53 (74,65%) restantes, este exame não foi possível; (2) das 279 porcas examinadas, foi possível se palpar todo o genital em 221 (79,21%) delas, e nas 58 (20,89%) restantes isto não foi possível (TONIOLLI e CAVALCANTI, 1990).

A porcentagem de acerto global médio da técnica de palpação retal foi de 75,61% quando comparada com o diagnóstico *post mortem*. A porcentagem de acertos para cada alteração foi a seguinte: (1) ovários inativos, parametrite, feto macerado e abscesso de pélvis = 100%; (2) cistos ovarianos = 89,4%; (3) tumor ovariano = 40%; (4) piossalpinge, na qual o único caso encontrado não se acertou o diagnóstico. O acerto global médio da técnica como método de diagnóstico de patologias foi de 78,49%, em animais de matadouro, dos quais não se tinha nenhuma informação clínica ou de vida reprodutiva (TONIOLLI e CAVALCANTI, 1990).

A palpação retal aplicada como rotina em granjas comerciais, poderá apresentar resultados satisfatórios. Fora o treinamento de um técnico não há necessidade de mais nenhum investimento, sendo o controle reprodutivo feito desta forma, apresenta um custo muito baixo (TONIOLLI e CAVALCANTI, 1989).

Diagnóstico de Alterações Ovarianas

De um total de 350 animais, sendo 279 porcas (79,71%) e 71 marrãs (20,29%), conseguiu-se palpar os dois ovários em 239 animais (68,29%). Separando-se as fêmeas por categorias (porcas e marrãs), os seguintes resultados foram obtidos: (1) das 71 marrãs examinadas = alcançou-se os ovários em 18 (25,35%); (2) das 279 porcas= apalpou-se os ovários em 221 (79,21%). O uso da técnica deve ser instituída preferencialmente em animais adultos. Na categoria de marrãs, devido ao seu menor tamanho corporal a aplicação da técnica é mais difícil (TONIOLLI e CAVALCANTI, 1990).

Diferentes patologias e possibilidades diagnósticas

Os resultados da comparação diagnóstica entre o método da palpação retal e o exame *post mortem* das patologias abaixo, podem ser vistos na Tab. 05.

Tabela 05: Comparação entre o método de palpação retal e o exame *post-mortem*, no diagnóstico de patologias do sistema genital de porcas.

Patologias	Método de Identificação		Acerto (%)	Não	palpado
	Palpação Retal	Exame <i>post-mortem</i>		n	n*
Ovários inativos	2	2	100	1	3
Parametrite	1	1	100	6	7
Feto macerado	1	1	100	0	1
Piossalpinge	0 ⁽⁺⁾	1	0	0	1
Hemangioma	2	5	40	0	5
Abscesso de pélvis	1	1	100	0	1
Cistos ovarianos	17	19	89,47	0	19
Total de Patologias	24	30	75,64	7	37

n = número de patologias não palpadas; n* = número total de patologias; (+) = único caso encontrado e não diagnosticado com acerto pela palpação retal. (Fonte: Toniolli e Cavalcanti, 1988)

Parametrite: Um caso de parametrite (0,29%) foi diagnosticado corretamente pela palpação retal, embora, ao exame *post mortem*, mas seis casos (1,71%) foram encontrados, em animais sem se conseguir introduzir a mão pelo reto. Nos sete casos (2,0%) de animais com parametrite, o genital estava aderido às estruturas anatomicamente vizinhas com a formação de abscessos. No animal examinado pelo reto, percebeu-se um aumento de volume, de consistência maior do genital normal, localizado logo após a sínfise pélvica, com mobilidade limitada, sugerindo presença de aderências (TONIOLLI e CAVALCANTI, 1988).

Piossalpinge: Um caso de piossalpinge (0,29%) foi encontrado no exame *post mortem*, sendo um processo unilateral direito, totalmente aderido ao ovário, não tendo sido diagnosticado pela palpação retal (TONIOLLI e CAVALCANTI, 1988).

Feto macerado: Encontrou-se um caso (0,29%) de feto macerado pela palpação retal. O diagnóstico foi possível devido à característica rígida do volume contido dentro do útero e à presença de crepitação óssea. Os dois ovários puderam ser palpados, apresentando vários corpos lúteos persistentes, problema esse comumente encontrado neste tipo de patologia.

Ovários inativos: O reconhecimento dos ovários inativos através da palpação retal, foi relativamente fácil. As características levadas em consideração foram: o tamanho pequeno (30mm / 25mm) e as superfícies lisas, sem estruturas cíclicas salientes (≤ 5 mm) com órgão de contorno mais regular; a consistência era normal. O exame *post mortem* mostrou três casos (0,86%) de ovários inativos, em dois deles conseguiu-se palpar os ovários com o diagnóstico fácil e correto (100%) (TONIOLLI e CAVALCANTI, 1988 e 1990).

Hemangioma ovariano: Foram encontrados cinco casos (1,43%) de tumor de ovário, sendo possível se palpar as gônadas em todos eles, diagnosticando-se com acerto em dois animais (40,0%). Os tumores são uma massa de consistência firme, de forma circular e superfície lisa; de diâmetro que pode variar de 2 até 15cm. Nos dois casos diagnosticados, os tumores eram grandes, bem maiores do que um ovário normal. Já nos três casos em que não se conseguiu fazer o diagnóstico, os tumores eram pequenos (15mm de largura e 20mm de comprimento),

sendo confundidos com as estruturas cíclicas presentes nos ovários (TONIOLLI e CAVALCANTI, 1988 e 1990).

Cistos ovarianos (folicular): Ovários císticos podem ser diagnosticados facilmente pela palpação retal, reconhecidos como uma estrutura maior do que o ovário normal, de superfície lobulada e que se rompe com facilidade quando pressionada (TONIOLLI e CAVALCANTI, 1988). Ao exame *post mortem* foram encontrados 19 animais (5,43%) com cistos ovarianos (foliculares) do tipo grande e múltiplo, dos quais 17 (89,47%) foram diagnosticados pela palpação retal. Quando os cistos se encontram em estágio inicial de formação, com diâmetros variando entre 13 e 15mm, medidas essas bem próximas às de folículos ovarianos grandes (MEREDITH, 1977), o diagnóstico fica mais difícil.

Intersexo (hermafroditismo): Um total de três casos (0,86%) de animais intersexo foi encontrado no exame *post mortem*, sendo um hermafrodita verdadeiro (0,29%) e dois pseudo-hermafroditas do tipo macho (0,57%). Nos três casos não foi possível se fazer o diagnóstico via retal devido à impossibilidade de introdução da mão no reto dos animais.

Abscesso de pélvis: Em um dos animais (0,29%) diagnosticou-se um abscesso de parede, que se caracterizou pelo aumento de volume do lado direito do canal do parto, dorsalmente à entrada da cavidade pélvica, de consistência relativamente firme e superfície lisa, que só permitiu a introdução dos dedos na entrada da pélvis. Este tipo de patologia pode ser confundido com massas tumorais.

Facilidades e dificuldades da técnica de palpação retal

As fêmeas examinadas pelo método da palpação retal aceitam muito bem a manipulação do genital interno. Algumas contidas pela técnica do “cachimbo” podem reagir um pouco mais durante o exame, mas devido ao desconforto provocado pela pressão do cachimbo, com a corda na mandíbula superior do que pela palpação retal propriamente dita. Nas fêmeas mais inquietas durante o exame, bastou afrouxar um pouco a contenção feita, que o animal se tranquiliza e permitia o exame sem nenhum problema. Quando os animais são examinados soltos em um ambiente restrito (balança pequena), a inquietação não acontece, permanecendo tranquilo durante todo o tempo em que são manipulados.

Em animais adultos a introdução do braço no reto do animal pode ser feita sem maiores dificuldades, bem como o manuseio interno do genital. Em 79,21% das porcas examinadas conseguiu-se palpar todo o genital.

As tubas uterinas podem ser palpadas com certa facilidade devido ao fato de serem calibrosas; os ovários podem também ser facilmente palpados ao nível do bordo cranial do ílio, sendo possível na maioria das porcas e em algumas marrãs em idade de reprodução. A palpação dos ovários em fêmeas gestantes foi possível em 65% dos animais (TONIOLLI e CAVALCANTI, 1988). Vários são os fatores que podem dificultar ou impedir a palpação retal dos órgãos genitais:

- (1) O tamanho da mão do examinador pode impedir o exame ou às vezes apenas limitá-lo, porque, mesmo conseguindo-se introduzir a mão pelo reto do animal, a movimentação no seu interior torna-se bastante difícil, sendo esta limitação também comprovada por outros autores (VANDEPLASSCHE *et al.*, 1971; MEREDITH, 1977);

- (2) O exame da cérvix pelo reto é possível em todas as porcas paridas e em muitas marrãs em idade de reprodução, sendo o exame dos ovários possível na maioria das porcas, mas não em marrãs, devido ao pequeno tamanho da pélvis e colon;
- (3) Material fecal localizado na ampola retal atrapalha a manipulação dos órgãos genitais através da palpação retal (MEREDITH, 1977);
- (4) Um esfíncter anal de tamanho (diâmetro) reduzido, não permitindo a introdução da mão no reto do animal;
- (5) Pelvis e colon com diâmetro pequeno também pode impedir a palpação dos órgãos genitais internos;
- (6) Fêmeas com genitais de grande tamanho, pois nestas condições a localização na cavidade abdominal é sempre mais ventral, e com isso ocorre tração das gônadas para baixo através de seus ligamentos;
- (7) Os cornos uterinos são a parte do genital mais difícil de ser alcançada devido ao fato de serem muito compridos e sinuosos e normalmente se localizam nas partes mais baixas da cavidade abdominal. Se a fêmea estiver em decúbito ventral ou se a parede abdominal ventral for levantada, pode-se ter uma maior facilidade para se alcançar os cornos uterinos e examiná-los pela palpação retal (BOLLWAHN, 1972; MEREDITH, 1978);
- (8) A gestação, principalmente no seu terço final, dificulta a palpação dos ovários;
- (9) Problemas de hemorragia retal podem ser observados em animais examinados pela palpação retal (4,29%). Outro problema que pode ser visto após o exame e movimentos de contração do animal, é a exposição (prolápso) da mucosa retal, tendo aparecido em apenas um animal (0,29%). Este caso se assemelhou muito com fato de que suínos após a defecação, se contraem e fazem também uma exposição da mucosa retal. Tanto as hemorragias quanto o prolápso da mucosa se apresentaram de caráter puramente leve e transitório (MEREDITH, 1977).

CONSIDERAÇÕES FINAIS

A aplicação da técnica da palpação retal na rotina reprodutiva de uma granja suinícola é viável e de baixo custo. Ela poderá permitir o controle reprodutivo do rebanho bem como o diagnóstico de diferentes patologias, favorecendo de forma fácil e rápida uma tomada de decisão e evitando-se gastos desnecessários para o criador. Apesar da necessidade de se ter pessoa treinada, essa técnica traz a possibilidade de melhoria dos resultados de produtividade da granja, podendo ser utilizada como trabalho de rotina na mesma.

REFERÊNCIAS

- BOLLWAHN, W. Exploración de los órganos genitales de la cerda por inspección y palpación. *Not Medicin Veterinary*, v.1, p.59-67, 1972.
- BOLLWAHN, W. Die gynakologische yntersuchung der sal. *Praktische Tierarzt*, supp. v.56, p.9-10, 1975.

CAMERON, N.D.A. Pregnancy diagnosis in the sow by rectal examination. *Australian Veterinary Journal*, v.53, p.435-435, 1977.

CAVALCANTI, S.S.; MARCHATTI NETO, A.; MAMED, D.A.; SILVA FILHO, J.M. Diagnóstico precoce da gestação por palpação retal. *Arquivo Brasileiro de Medicina Veterinária e Zootecnia*, v.35, n.1, p.12-17, 1983.

SILOBAD, B.A. A contribution to the sterility in sow with reference to pathological changes established in genital organs. *Veterinaria*, v.20, p.375-381, 1971.

SILVEIRA, P.R.; WENTZ, I.; BARROS, S.S. Leitoas que não entram em cio: observações do trato genital após o descarte. Empresa Brasileira de Pesquisa Aropecuária (Embrapa), Concórdia. Comunicado Técnico, n.88, p.1-3, 1985.

FRENZ, G. Das verhalten der vagina und des orificium externum uterinun des schweimes der brunst und schwangerschaft, Tesis doctoral, Berlim, 1951. 97p.

GOETHALS, P. Studies val het gestachfsapparacit van zeugen met batrekking tot onvruchfbaarheid em verminderde uruchfbaar heid. *Vlaams Diergeneesk Tijdschr*, v.20, n.7/8, p.155-165, 1951.

GÓMEZ, L.J. Transtornos reprodutivos em hembras porcinas de sacrificio. *Revista Colombiana de Ciencia Pecuária*, v.4, n.1, p.9-37, 1982.

HAFEZ, E.S.E. *Reproduction in Farm Animals*. 4ª ed., Philadelphia: Editora Lea & Febiger, 1980. 627p.

HEIDRICH, H.J. Einiger uber fortpf lanzungostorugen beinschweun. *Tierarztl Umschav*, Konstanz, v.5, n.11/12, p.184-187, 1950.

MEREDITH, M.J. Clinical examination for the ovaries and cervix of the sow. *Veterinary Record*, v.101, p.70-74, 1977.

MEREDITH, M.J. Retained fetus in sow. *Veterinary Record*, v.103, p.53-54, 1978.

MEREDITH, M.J. Clinical techniques for the examination of infertile sows. In: *Pig Veterinary Society*, v.8, p.43-53, 1981.

MEREDITH, M.J. Anoestrus in the pig: Diagnosis and aetiology. *Iris Veterinary Journal*, v.36, n.3/4, p.17-24, 1982.

NALBANDOV, A.V. Problens in swine reproduction. *Veterinary Medicin*, v.45, n.12, p.477-479, 1950.

NALBANDOV, A.V. Anatomic and endocrine causes of sterility in female swine. *Fertility and Sterility*, v.3, n.2, p.100-115, 1952.

RASBECH, N.D. A review of the reproductive failure in swine. *British Veterinary Journal*, London, v.125, n.12, p.599-616, 1969.

SILOBAD, B.A. A contribution to the sterility in sow with reference to pathological changes established in genital organs. *Veterinaria*, v.20, p.375-381, 1971.

SILVA, J.C.P. Alterações ovarianas e uterinas em porcas. 1981. 55p. (Dissertação de Mestrado em Medicina Veterinária), Belo Horizonte, Escola de Veterinária da Universidade Federal de Minas Gerais, 1981.

SILVEIRA, P.R.; WENTZ, I.; BARROS, S.S. Leitoas que não entram em cio: observações do trato genital após o descarte. Empresa Brasileira de Pesquisa Aropecuária (Embrapa), Concórdia. Comunicado Técnico, n.88, p.1-3, 1985.

SPRECHER, B.S. Diagnosis of reproductive failure through gross examination of porcine tracts. *Veterinary Medicine of Small Animal Clinician*, v.70, n.12, p.1465-1674, 1975.

TONIOLLI, R. Método de palpação retal como meio de diagnóstico de patologias do sistema genital da porca. 1986. 26p. (Dissertação de Mestrado em Zootecnia), Belo Horizonte, Escola de Veterinária da Universidade Federal de Minas Gerais, 1986.

TONIOLLI, R.; CAVALCANTI, S.S. Palpação retal no diagnóstico de estruturas ovarianas e controle reprodutivo do rebanho suíno. *Revista Brasileira de Reprodução Animal*, Belo Horizonte, v.12, n.03, p.131-135, 1988.

TONIOLLI, R. Técnica de palpação retal no diagnóstico de estruturas ovarianas e controle reprodutivo do rebanho suíno. *Boletim de la Sociedad Venezolana de Veterinários Especialistas en Cerdos*, Maracay, v.04, n.1/2, p.76, 1989.

TONIOLLI, R.; CAVALCANTI, S.S. Diagnóstico das alterações ovarianas pela palpação retal na espécie suína. *Revista Brasileira de Reprodução Animal*, Belo Horizonte, v.14, n.02, p.127-134, 1990.

VANDEPLASSCHE, V.; SPINCEMAILLE, J.; BOUTERS, R. Diezystose eiertocksdegeneration bein der saw. *Dtsch. Tieraerztl. Wochenschr.*, v.78, p.91-93, 1971.

WARNICK, A.C.; CASIDA, L.E.; GRUMER, R.H. The nature of reproductive failures in repeat-breeders sows. *Journal of Animal Science*, v.8, p.569-577, 1949.