

SEPTICEMIA EM QUATI-DE-CAUDA-ANELADA EM DECORRÊNCIA DA AÇÃO DE *PSEUDOMONAS AERURIGNOSA* e *PROTEUS* sp.

(*Septicemia in ring-tailed-quati as a result of the action of pseudomonas aerurignosa and proteus sp.*)

Jonathan Bryan Lins Nascimento Sant'Ana CORRÊA¹; João Lucas da Silva André ACIOLI¹; José Alvim de Melo NETO², Fabiano Rocha PRAZERES JÚNIOR¹; Karina Pessoa OLIVEIRA¹; Kézia dos Santos CARVALHO¹

¹Curso de Medicina Veterinária do Centro Universitário CESMAC. Rua Íris Alagoense, 504. CAMPUS III, Complexo Dr. João Sampaio, Farol, Maceió/AL. CEP: 57.051-370;

²Médico Veterinário Autônomo. *E-mail: jblnsc13@gmail.com

RESUMO

De forma geral, os procionídeos são facilmente mantidos em cativeiro, desde que esse corresponda às necessidades básicas para a espécie. O cativeiro deve conter poleiros e galhos de diâmetros variados, e como os procionídeos são excelentes escavadores, o piso deve ter uma base de cimento para evitar possíveis fugas, sendo recoberto com areia. Dentro do gênero *Pseudomonas* sp., a *Pseudomonas aeruginosa* é um dos agentes mais descritos em processos infecciosos nos animais, podendo ser encontrada desde o substrato do recinto ou ambiente onde vivem, até em partes do corpo. Um outro gênero bacteriano que também está envolvido em processos infecciosos; nesta espécie animal é o *Proteus*. O trato urinário e pavilhão auditivo são os locais mais comuns a serem afetados por esse tipo de bactéria. Este trabalho demonstrou que a ação dos agentes *Pseudomonas aeruginosa* e *Proteus* sp produziram uma infecção concomitante local, em que o quadro de infecção evoluiu para um quadro septicêmico, que posteriormente, levou o animal a óbito. Por tanto, a ação desses agentes deve ser sempre considerada como a causa de morte nesta espécie.

Palavras-Chave: Bactéria, infecção, cativeiro.

ABSTRACT

In general, procyonids are easily kept in captivity, as long as it meets the basic needs of the species. It should contain perches and branches of varying diameters, and as procyonids are excellent diggers, the floor should have a cement base to avoid possible escapes, being covered with sand. Within the genus Pseudomonas sp., Pseudomonas aeruginosa is one of the most described agents in infectious process in animals and can be found from the substrate of the enclosure or environment where they live, to parts of the body. Another bacterial genus that is also involved in infectious processes; in this animal species is Proteus sp. The urinary tract and the ear are the most frequently affected areas by this type of bacteria. This work demonstrated that the action of Pseudomonas aeruginosa and Proteus sp., produced a concomitant local infection that progressed to a septicemia, which later led to the animal's death. Therefore, the action of these agents must always be considered as a cause of mortality in this species.

Keywords: Bacteria, infection, captivity.

INTRODUÇÃO

A manutenção do bem-estar de animais silvestres cativos é uma atividade complexa devido à grande quantidade de espécies e variação de comportamentos individuais. A rotina desses animais é limitada de acordo com o número de indivíduos e pelo espaço em que eles convivem, dessa forma é comum que disputas ocorram por comida ou parceiro, podendo causar agravos como: lesões, fraturas, traumas, que podem vir a se tornar um problema caso não tratados em tempo hábil (BOSSO *et al.*, 2014).

Recebido: dez./2023.

Publicado: dez./2024.

Os quatis pertencem ao filo *Chordata*, classe *Mammalia*, ordem *Carnivora* e a família *Procyonidae*. O gênero *Nasua* se divide em duas espécies conhecidas: *Nasua narica* (Quati-de-nariz-branco) e a *Nasua nasua* (Quati-de-cauda-anelada), ambas restritas ao continente americano (SOARES *et al.*, 2012).

São animais onívoros, encontrados por toda extensão do território brasileiro, de porte médio, podendo atingir até 11kg, e vivem em bandos de até 30 animais. As fêmeas têm uma ninhada por ano, amamentando os filhotes até os 5 meses de idade (CASALS *et al.*, 2013).

Preferencialmente, esses animais ocupam áreas onde há presença de mata em decorrência da facilidade para obter alimentos, porém, podem ser vistos em localidades onde ocorre produção agrícola, já que nestas áreas cultivadas grande parte dos componentes presentes na alimentação desses animais, que consomem frutas e invertebrados, havendo registros de predação em ninhos de aves e até alguns pequenos mamíferos (RUIM, 2014).

De forma geral, os procionídeos são facilmente mantidos em cativeiro, desde que esse corresponda às necessidades básicas para a espécie, devendo conter poleiros, galhos de diâmetros variados, e como são excelentes escavadores, o piso deve ter uma base de cimento para evitar possíveis fugas, sendo recoberto com areia, para evitar lesões pela abrasão do cimento, que servirão como porta de entrada para possíveis bactérias (FERRO, 2018).

Dentro do gênero *Pseudomonas* sp. a *Pseudomonas aeruginosa* é um dos agentes mais descritos em processos infecciosos nos animais, podendo ser encontrada desde o substrato do recinto ou ambiente onde vivem, até em partes do corpo, induzindo manifestações clínicas complexas e estar envolvida em quadros de septicemia (LAZZARI *et al.*, 2001).

Um outro gênero bacteriano que também está envolvido em processos infecciosos, nesta espécie animal é o *Proteus* encontrado no organismo tanto, dos animais quanto dos seres humanos, e pode ser encontrado em ambientes onde há criação de animais, na água e em alguns alimentos vegetais. O trato urinário e pavilhão auditivo são os locais mais comuns a serem afetados por esse tipo de bactéria, porém, outras partes do organismo podem ser acometidas, havendo relatos de enterite e septicemia neonatais, infecções uterinas, prostatite, mastite e alguns tipos de dermatite (ZAPPA, 2015).

O objetivo do presente estudo, é a caracterização patológica de um quadro septicêmico em quati-de-cauda-anelada (*Nasua nasua*) em decorrência da ação de *Pseudomonas aeruginosa* e *Proteus* sp.

ATENDIMENTO AO PACIENTE

Foi realizada necropsia em um zoológico particular um quati-de-cauda-anelada, macho, adulto, com aproximadamente 3 anos e pesando 7kg, encaminhado pelo Centro de Triagem de Animais Selvagens (CETAS), apresentando histórico de lesão, sem origem conhecida, com presença leve de secreção supurativa, em prepúcio e de lesão traumática em escroto, com conseqüente exposição do parênquima testicular. Ainda segundo o histórico, foi realizada uma orquiectomia unilateral do testículo afetado e após 5 dias a realização do procedimento cirúrgico o animal foi encontrado em óbito no recinto.

No exame anatomopatológico, durante a análise externa, o animal apresentava escore corporal compatível com o padrão para o macho da espécie, pelos com coloração normal, além

das lesões descritas em prepúcio e testículo. Não foram verificadas outras alterações dignas de nota.

Prosseguindo para a análise interna, observou-se pulmões não colabados, superfície brilhante e pontos de hemorragia (Fig. 01). Ao corte, foi possível notar a presença de líquido serosanguinolento espumoso.

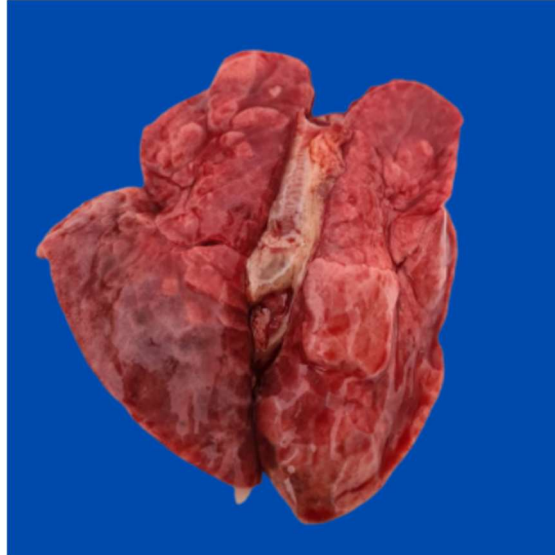

Figura 01: Pulmões não colabados, superfície brilhante e pontos de hemorragia.

No fígado uma evidente hepatomegalia, áreas necrosadas, focalmente extensivas, predominando em lobos mediais (Fig. 02). Mesentério apresentava moderada congestão e presença de petequeias. No prepúcio notava-se leve presença de secreção supurativa.

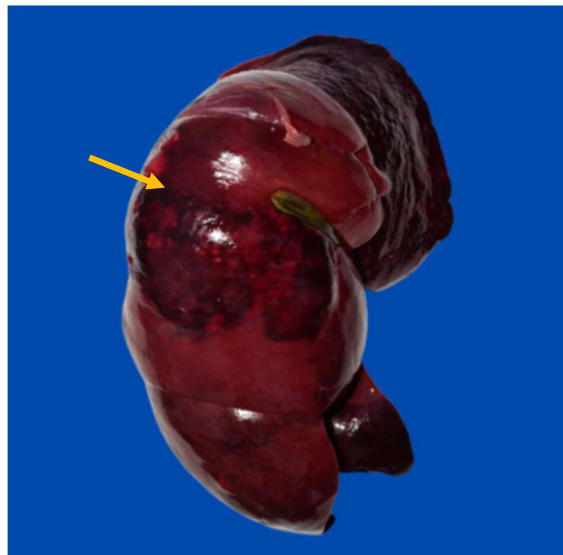

Figura 02: Hepatomegalia, área necrosada (seta), focalmente extensivas, predominando em lobos mediais.

Foi coletado material para isolamento e identificação microbiológica, utilizando swab com meio Stuart estéril. Também foram coletadas amostras de todos os órgãos cavitários,

fixados em formol a 10%, e após a fixação o material foi submetido a processamento de rotina, corado com hematoxilina e eosina, e posteriormente, analisado em microscopia óptica.

Na análise microbiológica foram identificadas duas bactérias: *Pseudomonas aeruginosa* e *Proteus* sp., em prepúcio e fígado. Ao exame microscópico observou-se no testículo uma redução da linhagem espermatogênica, com espermatogônias e espermatócitos apresentando citoplasma vacuolizado.

O fígado apresentou múltiplos focos de necrose e hemorragia em parênquima, com infiltrado neutrofilico acentuado em permeio, acompanhado por diversos macrófagos, estruturas sugestivas para bactérias sob a forma de bastonetes, sinusóides hepáticos estavam dilatados devido a presença de células inflamatórias (Fig. 03) e com formação de um abscesso não encapsulado no parênquima hepático (Fig. 04).

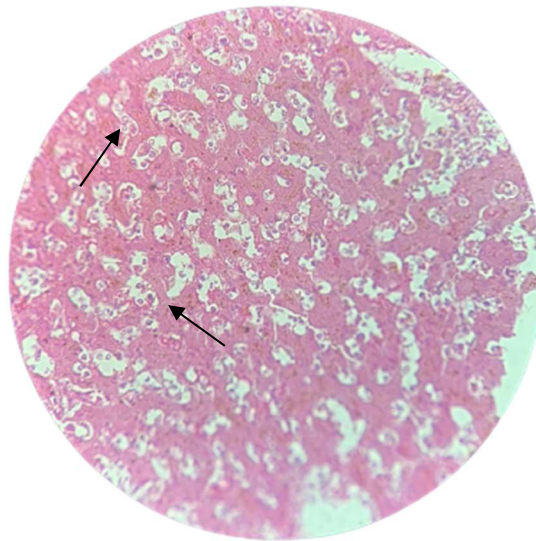


Figura 03: Sinusóides hepáticos dilatados (ponta da seta) devido a presença de células inflamatórias.

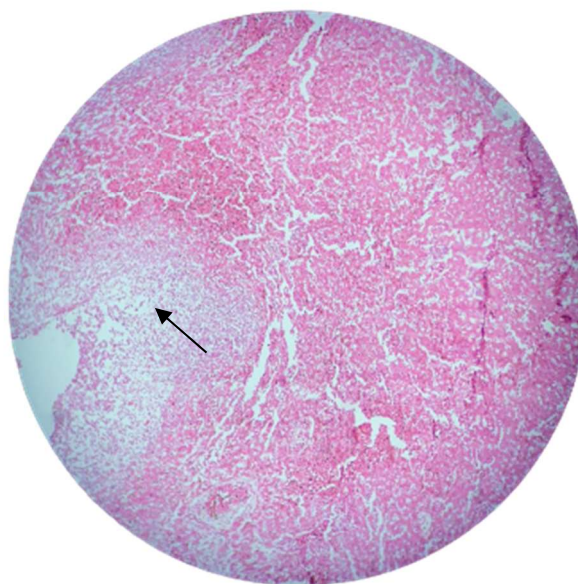


Figura 04: Formação de abscesso não encapsulado (ponta da seta) no parênquima hepático.

No intestino constatou-se uma enterite supurativa, caracterizada pela presença moderada de infiltrado inflamatório com predominância de neutrófilos no lúmen intestinal, associada a esfoliação do epitélio.

Broncopneumonia supurativa aguda foi caracterizada pela presença de infiltrado inflamatório com maior número de neutrófilos. No baço observou-se uma hiperplasia de poupa branca pela presença de infiltrado inflamatório neutrofílico intenso.

RESULTADOS E DISCUSSÃO

Os achados de necropsia e histopatológicos são compatíveis aos de um quadro de septicemia, que provavelmente se originou na laceração no escroto e que serviu de porta de entrada para a ação das bactérias que foram isoladas no exame microbiológico (*Proteus* sp. e *Pseudomonas aeruginosa*).

Dentre os órgãos acometidos, o fígado foi o que apresentou lesões mais severas, contudo, as hepatopatias clinicamente são de difícil diagnóstico por serem muito complexas e por muitas vezes não apresentarem sinais clínicos específicos, o que implica diretamente numa menor eficácia do tratamento. Sabe-se que lesões hepáticas produziram sinais clínicos somente em quadros de insuficiência, mas o animal deste relato, não apresentava achados compatíveis com essa condição (PEDROSO e MAESTRI, 2019).

O hemograma é um excelente indicativo de doenças infecciosas, como também de quadros septicêmicos, desenvolvidos em qualquer espécie animal. Segundo KLAINBART *et al.* (2017), de forma geral, anemia, elevação de concentração de proteínas plasmáticas totais, leucocitose por neutrofilia com desvio a esquerda, toxicidade neutrofílica e monocitose são achados desse tipo de condição.

A infecção por agentes biológicos (bactérias, fungos, vírus ou protozoários) que desenvolve uma resposta inflamatória sistêmica, é o que caracteriza um quadro de sepse. A forma grave desse quadro se define pela resposta inflamatória sistêmica desregulada levando a uma disfunção orgânica (lesões pulmonares, falência cardíaca ou hepática, por exemplo) (ISOLA *et al.*, 2013), essa correlação do agente bacteriano encontrado com a resposta inflamatória é evidenciada com lesões necróticas e hemorrágicas encontradas no pulmão, fígado, baço, intestino e mesentério do animal relatado.

Nos mamíferos domésticos, os quadros de sepse podem estar diretamente ligados à Síndrome de Resposta Inflamatória Sistêmica (SIRS). Uma vez que a septicemia se trata de uma SIRS, associada a um processo infeccioso, pode ser diagnosticada pela presença de alguns sinais clínicos, tais como: febre, taquicardia, taquipneia (OLIVEIRA *et al.*, 2015). Possivelmente o animal relatado apresentava esta condição clínica, considerando a patogenicidade dos agentes envolvidos associado aos achados anatomopatológicos, no entanto, informações da condição clínica do animal seriam fundamentais para confirmação desta síndrome. Porém, ela deve ser sempre levada em consideração, pois a presença desta síndrome eleva a taxa de mortalidade dos pacientes.

A evolução para o quadro septicêmico justifica as alterações encontradas no fígado, que foi mais severamente afetado, possivelmente em decorrência do fluxo sanguíneo intenso, levando ao comprometimento das funções de outros órgãos, debilitando e levando o animal a óbito. As lesões causadas nos órgãos por ação de *Pseudomonas aeruginosa* ocorrem devido a

liberação de enzimas líticas, que são enzimas que agem na degradação da parede celular, causando ulceração, inflamação e dor intensa (SAWA, 2014).

O gênero *Pseudomonas* é caracterizado por bactérias Gram negativas, com grande potencial patogênico. A principal forma de transmissão se dá por contato direto com animais que já estejam infectados ou por ingestão de alimentos ou água contaminados. Em um organismo imunocompetente dificilmente causa problemas de saúde, entretanto, quando há uma deficiência do sistema imunológico, por diversos fatores (estresse, período reprodutivo), o quadro de infecção se estabelece debilitando ainda mais o animal (GOMES *et al.*, 2011).

Com relação a infecções em animais por *Proteus sp.* os problemas de trato urinário são recorrentes, e se não tratadas, podem atingir a circulação sistêmica, acometendo outros órgãos e debilitando o animal em decorrência das disfunções orgânicas (PAZ-ZARZA *et al.*, 2019).

A visualização macro e microscópica das lesões nos pulmões revela características de uma resposta inflamatória já estabelecida. Esse processo é marcado pelo aumento significativo na presença de líquido espumoso e infiltrado inflamatório. Consequentemente, ocorre congestão e edema nos tecidos pulmonares devido ao aumento da pressão sanguínea, resultando no acúmulo de sangue nos vasos (BRASIL *et al.*, 2013).

Os achados histopatológicos encontrados no testículo neste relato, são compatíveis com degeneração testicular, que pode acontecer em decorrência de diferentes tipos de injúrias testiculares, em cães, essas alterações são associadas à hipertermia escrotal, além de infecções, ação de toxinas, fatores hormonais ou alterações metabólicas, no animal deste relato, sugere-se que a degeneração foi em decorrência da orquite infecciosa (WEISS *et al.*, 2016)

CONCLUSÕES

Este trabalho demonstrou que a ação dos agentes *Pseudomonas aeruginosa* e *Proteus sp.* produziram uma infecção concomitante local, em que o quadro de infecção evoluiu para um quadro septicêmico, que posteriormente, levou o animal a óbito. Por tanto, a ação desses agentes deve ser sempre considerada como a causa de morte nesta espécie.

REFERÊNCIAS

- BOSSO, P.L.; HAMMERSHID, J.; MOLENTO, C.F.M. **Animais Silvestres em Cativeiro: Avaliação de Requisitos de Bem-estar Animal**. In: III Congresso Brasileiro de Bioética e Bem-estar Animal, 2014. Curitiba: UFPR, 2014. p.225-228.
- BRASIL, N.D.A.; HINNAH, F.L.; FISS, L.; SALLIS, E.S.V.; GRECCO, F.B.; LADEIRA, S.R.L.; MARCOLONGO-PEREIRA, C.; SCHILD, A.L. Doenças respiratórias em bezerros na região sul do Rio Grande do Sul: estudo retrospectivo de 33 surtos. **Brazilian Journal of Veterinary Research**, v.33, n.6, p.745-751, 2013.
- CASALS, J.B.; MANÇANARES, C.A.; PIERI, N.C.G.; MIGLINO, M.A.; AMBRÓSIO, C.E.; CARVALHO, A.F. Morfologia da glândula mamária do quati (*Nasua nasua*). **Pesquisa Veterinária Brasileira**, v.33, n.11, p.1-8, 2013.
- FERRO, B.S. **Estudo clínico biométrico de Quatis (*Nasua nasua*, LINNAEUS, 1766) de vida livre**, 2018. 50p. (Dissertação de Mestrado em Animais Silvestres). Faculdade de

Medicina Veterinária e Zootecnia. Universidade Estadual Paulista “Júlio de Mesquita Filho”. Botucatu, 2018.

GOMES, C.M.B.; BATISTA, K.S.; OLIVEIRA, S.A.; BEZERRA, L.M. Determinação de enterobactérias de mamíferos silvestres em criadouro conservacionista. **Revista de Biologia e Ciências da Terra**, Paraíba, v.11, n.2, p.74-80, 2011.

ISOLA, J.G.M.P.; SANTANA, A.E.; MORAES, P.C.; XAVIER, D.M.; RABELO, R.C. Estudo descritivo da frequência de SIRS, sepse, sepse grave e choque séptico, diagnosticadas ao atendimento na sala de urgência, e relacionada com a mortalidade em cães com gastroenterite. **Revista de Educação Continuada em Medicina Veterinária e Zootecnia do CRMV-SP**, v.11, n.2, p.80-82, 2013.

KLAINBART, S.; AGI, L.; BDOLAH-ABRAM, T.; KELMER, E.; AROCH, I. Clinical, laboratory, and hemostatic findings in cats with naturally occurring sepsis. **Journal of the American Veterinary Medical Association**, v.251, n.9, p.1025–1034, 2017.

LAZZARI, A.M.; VARGAS, A.C.; DUTRA, V.; GRAÇA, D.L.; HEADLEY, S.A.; COSTA, M.M. Agentes infecciosos isolados de *Chinchilla laniger*. **Ciência Rural**, Santa Maria, v.31, n.2, p.337-340, 2001.

OLIVEIRA, F.R.; PEREIRA, J.A.; GONÇALVES, R.P.M. **Acta Veterinária Brasília**, São Paulo, v.9, n.3, p.296-300, 2015.

PAZ-ZARZA, V M.; MANGWANI-MORDANI, S.; MARTÍNEZ-MALDONADO, A.; ÁLVAREZ-HERNÁNDEZ, D.; SOLANO-GÁLVEZ, S.G.; VÁZQUEZ-LÓPEZ, R. Pseudomonas aeruginosa: patogenicidad y resistencia antimicrobiana en la infección urinaria. **Revista Chilena de Infectología: Organo oficial de la Sociedad Chilena de Infectología**, v.36, n.2, p.180–189, 2019.

PEDROSO, C.K.; MAESTRI, J.S. Hepatite crônica. **Scientia Rural**. Centro de Ensino Superior dos Campos Gerais – CESCAGE, 19ª Ed./Jan-Jul, 2019.

RUIM, J.B. **Relações entre tamanho populacional, uso do habitat, dieta e predação de ninhos por *Nasua nasua* (Carnivora, Procyonidae) em remanescentes florestais**, 2014. 86p. (Dissertação de Mestrado em Biologia Animal). Programa de Pós-Graduação em Biologia Animal, Instituto de Biociências, Letras e Ciências Exatas da Universidade Estadual Paulista “Júlio de Mesquita Filho”, São José do Rio Preto, 2014.

SAWA, T. The molecular mechanism of acute lung injury caused by Pseudomonas aeruginosa: from bacterial pathogenesis to host response. **Journal of Intensive Care**, v.2, n.1, p.10, 2014.

SOARES, C.P.; MARTINS, B.T.T.; LIMA, A.S.; CARVALHO, G.D.; SAMPAIO, C.; CARRETTA JUNIOR, M. Atendimento ambulatorial de quati-de-cauda-anelada (*Nasua nasua*), relato de caso. **PUBVET**, Londrina, v.6, n.23, ed. 210, Art. 1400, 2012.

WEISS, R.R.; BERTOL, M.A.F.; ABREU, A.C.M.R.; SELLA, R.C.; ZIELINSKI, B.L.; COSTA, B.N. Relato de caso: Degeneração testicular em cão pelo uso de doramectina. **Veterinária e Zootecnia**, Paraná, v.23, n.1, p.78-82, 2016.