

COLECISTITE NECROSANTE EM UM CÃO – RELATO DE CASO

(Necrosant cholecystitis in a dog – Report Case)

Emanuelli Tres BERNICKER¹; Éverlin dos SANTOS¹; Luiza Kelm KOMMERS¹;
Cristiane Elise TEICHMANN¹; Gabriele Maria Callegaro SERAFINI^{1*}

¹Curso de Medicina Veterinária da Universidade Regional do Noroeste do Estado do Rio Grande do Sul. Rua do Comércio, 3000, Ijuí, RS Brasil, CEP: 98700-000. *E-mail: gabrieleserafini@yahoo.com.br

RESUMO

Objetiva-se com esse relato, descrever um caso de colecistite necrosante em um cão, fêmea, da raça Yorkshire Terrier. O paciente deu entrada no Hospital Veterinário da UNIJUÍ, apresentando vômito e diarreia escura. Através do exame de ultrassonografia, evidenciou vesícula biliar com parede em dupla camada e com formato irregular, sugerindo-se uma colecistite necrosante. Diante disso, o canino foi encaminhado para uma colecistectomia, como forma de tratamento.. Esse relato salienta a importância do diagnóstico rápido e correto dea doença, sendo que isso foi determinante para o estabelecimento do tratamento adequado e recuperação do animal em questão.

Palavras-chave: Necrose, vesícula biliar, colecistectomia.

ABSTRACT

The objective of this paper is to describe a necrosant cholecystitis case in a female dog, York Shire Terrier breed. The patient was admitted to the Veterinary Hospital of UNIJUÍ, presenting vomiting and dark diarrhea. Ultrasonography showed a biliary vesicle with an irregularly shaped double-layer wall, suggesting a necrosant cholecystitis. Therefore, the canine was referred to a cholecystectomy as a form of treatment, where the gallbladder was excised. This paper emphasizes the importance of the rapid and correct diagnosis of this disease, and this was determinant for the establishment of appropriate treatment and recovery of the animal in question.

Key words: Necrosis, gall bladder, cholecystectomy.

*Endereço para correspondência:
gabrieleserafini@yahoo.com.br

INTRODUÇÃO

O sistema biliar extra-hepático é formado pelos dutos hepático, cístico, biliar e a vesícula biliar, onde se concentra a bile, que é drenada a partir dos dutos hepático e biliar. A vesícula biliar é um órgão em formato de pera, suportando aproximadamente 15 ml de bile em cães de porte médio. Tem a função de armazenar a bile e liberar no duodeno, quando necessário (RADLINSKY, 2014). Porém, Dyce (2004) citou que não é um órgão essencial, pois se sabe que nos equinos e em outras espécies, ela está ausente e compensam a sua falta pela dilatação do sistema e duto.

A colecistite é uma doença inflamatória da vesícula biliar, rara em cães (KAHN, 2008), geralmente de animais mais idosos, com mais de nove anos e, aparentemente, sem predisposição por sexo e raça (CORFIELD, 2007). A principal causa, normalmente, foi ocasionada por infecções bacterianas de origem intestinal e que ascendem ao duto biliar comum, ou, ainda, de origem hematógena (KAHN, 2008).

Kanh (2013) citou, que a colecistite necrosante pode se desenvolver secundariamente à tromboembolia, trauma abdominal contuso, infecção bacteriana, obstrução de ducto cístico por cálculo biliar/neoplasias, mucocele da vesícula biliar

ou, também, por uma piora no quadro de uma doença inflamatória ou neoplásica, a partir do tecido hepático adjacente.

Outros fatores que têm sido considerados na patogênese da colecistite foram o uso de drogas imunossupressoras e algumas doenças sistêmicas, como diabetes mellitus, enterite, septicemia, doença hepática e estase biliar, pois favorecem a colonização de bactérias (GUENDULAIN, 2010). As aeróbicas Gram-negativas (especialmente *Escherichia coli*) e anaeróbicas são as principais bactérias que causam a colecistite (JOHNSON e SHERDING, 2008).

Essa infecção bacteriana, quando lesa seriamente a parede da vesícula biliar, resulta em colecistite necrosante ou enfisematosa. No caso da necrosante, foram observadas lesões na parede da vesícula biliar, podendo ocorrer extravasamento da bile para o interior do abdome, levando a uma peritonite séptica e morte (KAHN, 2008).

Fernandes *et al.* (2012) descreveram que essa ruptura e extravasamento, em casos da colecistite necrosante, pode ocorrer, pois houve, geralmente, uma obstrução das vias biliares, quando ocorreu a formação de tecido fibroso mucoide. A vesícula biliar, nesses casos, se

tornou incapaz de armazenar bile e ocorreu sua ruptura.

A colecistite necrosante foi classificada em: Tipo I: incluiu pacientes com colecistite necrosante, sem ruptura da vesícula biliar; Tipo II: incluiu animais com colecistite aguda necrosante, com perfuração da vesícula biliar e peritonite e Tipo III: a qual identificou afetados com colecistite crônica com, aderências hepáticas e omento com fistulas (STEPHEN e BENNETT, 2006).

A colecistite foi considerada uma doença de difícil diagnóstico, principalmente, por apresentar sinais clínicos e anormalidades clínico-patológicas inespecíficas (WILLARD e FOSSUM, 2008). Os sinais clínicos mais comuns incluíram anorexia, dor abdominal, icterícia, febre e vômito; sendo que, em caso de peritonite, o animal pode entrar em choque (KAHN, 2008).

Com isso, deve-se fazer a diferenciação de outros distúrbios hepatobiliares colestáticos, que também foram caracterizados por febre, inflamação e achados clínicos semelhantes, como a pancreatite aguda ou abscesso pancreático, colangiohepatite, colelitíase, abscesso hepático e septicemia/endotoxemia (JOHNSON e SHERING, 2003).

A ultrassonografia foi o método de imagem inicialmente empregado na

avaliação do sistema biliar, para abordagem diagnóstica, permitindo o estudo em tempo real da vesícula biliar, além de ser um método seguro, inócuo e de baixo custo (KEALY e McALLISTER, 2005).

Ticer (1987) citou outro exame que pode ser utilizado para diagnóstico, que foi a colecistografia, onde foi realizada a introdução de um meio radiopaco, para que pudessem ser visualizados os dutos biliares e a vesícula biliar, quando existir evidências de que houve distúrbios do trato biliar e da vesícula biliar, tais como a colecistite.

Johnson e Shering (2008) recomendaram um tratamento com antibióticos, pelo período de seis a oito semanas, não excluindo a necessidade, em muitos casos, de intervenção cirúrgica. Willard e Fossum (2008) salientaram que a antibioticoterapia pode ser uma opção de tratamento, mas devido ao elevado risco de recidiva, a colecistectomia passou a ser a mais indicada.

Diante disso, salienta-se a importância de se investigar, apropriadamente, sinais clínicos inespecíficos, pois eles podem estar mascarando uma doença importante. Nesse sentido, o objetivo desse trabalho é relatar um caso de colecistite necrosante em um cão, desde o diagnóstico, até o tratamento cirúrgico.

MATERIAL E MÉTODOS

Foi atendido no Hospital Veterinário da Universidade Regional do Noroeste do Estado do Rio Grande do Sul - UNIJUI- RS, um cão, fêmea, da raça Yorkshire Terrier, com dois anos de idade, pesando 3,6 kg de peso corporal.

Na anamnese, o proprietário relatou, como queixa principal, vômito e diarreia escura e que, após a administração de carvão ativado, o animal não defecou mais. Também relatou que por meio de uma consulta prévia com outro veterinário, foi observado que o hematócrito estava diminuindo consideravelmente. Dias antes à consulta, o animal recebeu medicações, como doxiciclina (5,5 mg/kg/BID), cerenia (1,0 mg/kg/SID), plasmin (10mg/kg) e três doses de vacina Vanguard®.

Com o objetivo de avaliar o estado geral do animal, foi realizada uma coleta de sangue e urina, para realização de hemograma, bioquímica sérica e urinálise. Posteriormente, o animal foi encaminhado para exame ultrassonográfico, o qual evidenciou vesícula biliar com parede em dupla camada e com formato irregular, sugerindo-se uma colecistite necrosante. Diante disso, foi encaminhado para uma colecistectomia, como forma de tratamento.

Para a cirurgia, o animal foi submetido à anestesia inalatória e teve a região ventral do abdome preparada de

forma asséptica para um acesso pré-umbilical, na linha mediana. Ao abrir a cavidade abdominal, localizou-se a vesícula biliar, que se encontrava com aspecto necrosado e sem rutura, classificando o paciente no Tipo I da afecção.

Isolou-se a vesícula com compressas úmidas e realizou-se dissecação digital, para desprender a vesícula das aderências hepáticas, o que acabou causando um sangramento moderado, o que logo foi controlado pelo uso de seis esponjas hemostáticas (Fig.1).

Ao chegar próximo do duto cístico, o mesmo recebeu ligadura dupla com poliglecaprone 3-0 e, então, efetuou-se a remoção da vesícula (Fig.2). Em seguida, o fígado foi omentalizado, próximo à inserção da vesícula e, por fim, procedeu-se ao fechamento da cavidade abdominal de forma rotineira. Posteriormente, a vesícula biliar foi encaminhada para exame histopatológico.

Trinta minutos antes de iniciar o procedimento cirúrgico, o animal recebeu cefazolina (30mg/kg/IV); no transoperatório, transfusão de sangue (5mL/kg/hr) e, ao final do procedimento, dipirona (25mg/kg/IV). No pós-operatório, o canino recebeu cefazolina (30mg/kg/IV/TID), doxiciclina (5mg/kg/IV/BID), metronidazol (50mg/kg/IV/BID),

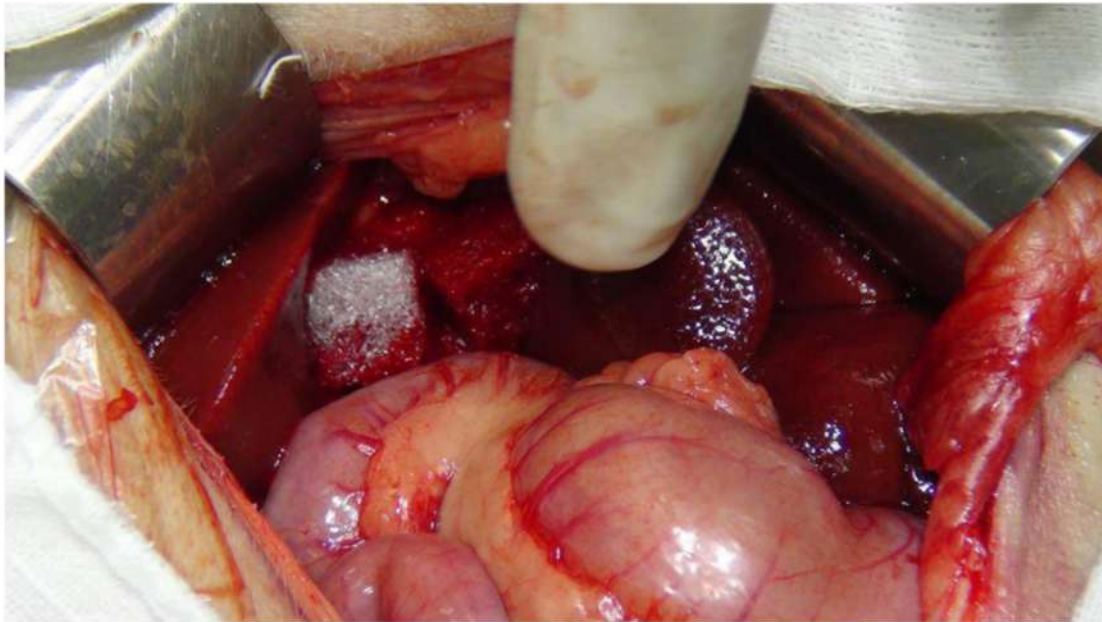


Figura 1: Esponjas de fibrina agindo como agentes hemostáticos, durante uma colecistectomia em um cão (Fonte: Hospital Veterinário – UNIJUÍ).



Figura 2: Vesícula biliar removida de um cão com colecistite necrosante (Fonte: Hospital Veterinário – UNIJUÍ).

morfina (1mg/kg/SC/BID), dipirona (25mg/kg/IV/BID) e fluidoterapia com solução fisiológica (250 mL/24 horas), até o momento da alta, a qual ocorreu quatro dias após o procedimento cirúrgico.

Foi prescrito, no momento da alta, simeticona BID, durante sete dias; silimarina (10/mg/kg/SID), durante 30 dias; metoclopramida (1mg/kg/BID), durante cinco dias; lactulose (1ml/4,5 kg/BID),

durante sete dias e metronidazol (10/mg/kg/BID), durante cinco dias.

RESULTADOS E DISCUSSÃO

Com relação à causa da colecistite do presente cão, embora não tenham sido observados agregados bacterianos no exame histopatológico, sugere-se que essa doença seja consequência de uma infecção bacteriana de origem intestinal, pois além de ser a causa mais comum (KAHN, 2008), o paciente apresentava diarreia escura e não foram observadas outras alterações sugestivas de outras causas.

Diante dos sinais clínicos inespecíficos, o diagnóstico foi confirmado pelo exame ultrassonográfico, o qual demonstrou uma vesícula biliar com contorno e formato irregulares e parede com aspecto duplo, sendo esta considerada por D'Anjou (2008) como característica ultrassonográfica associada a casos de inflamação grave, edema e necrose da parede biliar.

O tratamento de eleição foi a colecistectomia; pelo fato de haver necrose na parede da vesícula biliar, as chances eram altas de ocorrer uma ruptura, extravasamento da bile e, conseqüentemente, peritonite e choque séptico (KAHN, 2008). O uso de antibiótico como amoxicilina ou cefalosporina,

associado a um aminoglicosídeo ou enrofloxacina injetável como forma de tratamento, foi mais indicado em caso de colecistite sem necrose (JOHNSON e SHERDING, 2008), o que não foi o caso do canino. Porém, a literatura cita que o uso profilático desses medicamentos foi recomendado em pacientes submetidos à cirurgia biliar, por causa dos efeitos prejudiciais das infecções bacterianas na cicatrização (RADLINSKY, 2014).

Radlinsky (2014) descreveu que, para a realização desse procedimento, devia-se ter certeza que o duto biliar comum estivesse desobstruído, pois o animal devia ter uma via de drenagem da bile para o trato intestinal. Os efeitos adversos descritos foram poucos, como dor abdominal episódica e diarreia, associada à má absorção da gordura. A colecistectomia resultou na perda de absorção e função reguladora da pressão da vesícula biliar e reservatório de jejum, onde a bile estava concentrada (KAJN, 2013).

Foi optado por hemoterapia durante a cirurgia, pelo fato do animal estar com hematócrito abaixo dos níveis fisiológicos. Além disso, Tilley (2003) citou que, por se tratar de uma cirurgia com tendência hemorrágica, foi aconselhável, como prevenção, o uso de sangue total.

Além do hematócrito reduzido, o canino apresentou neutrofilia, elevação de

GGT e FA, as quais podem aumentar em função da inflamação e diminuição do fluxo biliar; sendo essas alterações compatíveis com o que Willard e Fossum (2008) relataram nos exames complementares de colecistite.

A mortalidade foi alta em casos de demora no diagnóstico, especialmente quando já houvesse ruptura da vesícula, sepse e peritonite (JOHNSON e SHERDING, 2008). Como no paciente em questão, o diagnóstico não foi tardio, o tratamento foi bem sucedido levando-o a um prognóstico favorável.

CONCLUSÃO

Apesar da pequena casuística na clínica médica de pequenos animais, a colecistite necrosante tem grande importância, devido ao seu mau prognóstico quando o diagnóstico for tardio. Sendo diagnosticado com precocidade e associado a medidas de tratamento eficientes, os animais acometidos com essa doença têm alta possibilidade de sobrevivência. No paciente relatado, esses aspectos foram atendidos o que levou ao sucesso no tratamento.

REFERÊNCIAS

- CORFIELD, G.S.; READ, R.A.; NICHOLLS, P.K.; LESTER, N. Gall bladder torsion and rupture in a dog. *Australian Veterinary Journal*, v.85, n.6, p.226-231, 2007.
- D'ANJOU, M.A. Liver. In: PENNINK, D. & D'ANJOU, M.A. *Atlas of Small Animal ultrasonography*. 1st ed. Ames: Blackwell Publishing, 2008, cap.6, p.217-255.
- DYCE, K.M. *Tratado de Medicina Veterinária*. 3^a Edição. Rio de Janeiro: Elsevier, 2004. cap.3, p.136.
- FERNANDES, F.B.; SERPA, P.B.S; BEZERRA, D.P.; CAVALCANTI, R.L.; GALANT, P.; LAMBERTS, M.; CRUZ, F.S.; BAJA, K.G.; NATALINI, C.C. Choque toxêmico por ruptura de vesícula biliar em canino. *Acta Scientiae Veterinariae*, v.40, p.23, 2012.
- GUENDULAIN, Corina F.; GONZÁLEZ, Griselda M.; MAFFRAND, Carmen I. La ecografia como ayuda al diagnóstico de colecistitis en un canino. *Revista Colombiana de Ciencias Pecuarias*, v.23, n.1, p.107-114, 2010.
- JOHNSON, S.E.; SHERDING, R.G. Hepatopatias e Doenças do Trato biliar. In: BIRCHARD S.J.; SHERDING, R.G. *Manual Saunders. Clínica de Pequenos Animais*. 2^a. Edição. São Paulo: Roca, 2003. cap.91, p.924.

- JOHNSON, S.E.; SHERDING. R.G. Doenças de Fígado e Trato Biliar. In BIRCHARD. S.J.; SHERDING. R.G. Manual Saunders de Clínica de Pequenos Animais. 3ª Edição. São Paulo: Roca, 2008. cap.71, p.822-823.
- KAHN, C.M; LINE, S. (org). Sistema Digestório. In: _____. Manual Merck de Veterinária. 9ª. ed. São Paulo: Roca, 2008. p.97-332.
- KAHN, C.M; LINE, S. (org). Sistema Digestório. In: _____. Manual Merck de Veterinária. 10ª. ed. São Paulo: Roca, 2013. p.151-522.
- STEPHEN, J.M.; BENNETT, R.A. Canine Extrahepatic Biliary Tract Disease and Surgery. Vetfolio. Gainesville-Flórida, v.28, n.4, p.302-315, 2006.
- KEALY, J.K.; MCALLISTER, H. 2005. Radiologia e Ultrassonografia do Cão e Gato. 3ª ed. São Paulo: Manole, 2005. p.19-148.
- RADLINSKY, M.G. Cirurgia do Sistema Biliar Extra-hepático in FOSSUM, T.W. Cirurgia de Pequenos Animais. 4ª Edição. Rio de Janeiro: Elsevier, 2014. Cap.22, p.619-621.
- TICER, J.W. Abdôme. In: _____. Técnicas radiológicas na prática veterinária. 2ª ed. São Paulo: Roca, 1987. p.328-402.
- TILLEY, L.P.J.; SMITH, W.K.F. Consulta veterinária em 5 minutos: espécies canina e felina. 3ª edição. Barueri- SP: Manole, 2003. p.249.
- WILLARD, M.D.; FOSSUM. T.W. Doenças da Vesícula Biliar e do Sistema Biliar Extra-Hepático in ETTINGER, S.J.; FELDMAN, E.C. Tratado de Medicina Interna Veterinária; Doenças do cão e do gato. 5ª Edição. Rio de Janeiro: Guanabara Koogan, 2008. Cap.145, p.1413-1416.