

CONDENAÇÃO DE FÍGADOS DE SUÍNOS DE CRIATÓRIOS ASSOCIADOS A PARASITISMO POR *ASCARIS SUUM*, NA ZONA DA MATA, MINAS GERAIS
(*Condemnation of swine livers associated to parasitism of Ascaris suum in Woods Zone region, Minas Gerais State*)

Anderson Silva Dias¹

¹Fiscal Federal Agropecuário, Ministério da Agricultura, Pecuária e Abastecimento.

RESUMO

O Brasil é um dos principais produtores mundiais de animais de produção e grande exportador desses produtos. Existe, atualmente, apoio governamental para agricultura familiar; além disso, esse segmento é responsável por considerável parcela da produção de alimentos fornecidos no mercado interno no Brasil. Existem diversos fatores que interferem e prejudicam a produção animal. Dentre alguns agentes que causam perdas produtivas na criação de suínos destaca-se o nematoide *Ascaris suum*. Esse trabalho tem como objetivo avaliar a ocorrência de manchas branco-leitosas no fígado de suínos, que é associada a infecção desses animais por *A. suum* na idade de abate. Assim, verificou-se no abatedouro a presença das referidas manchas no procedimento de inspeção realizado na linha de abate. Esse estudo foi conduzido em três matadouros, localizados na zona rural do município de Piranga, MG e consistiu em avaliar o nível de alterações observadas nos fígados dos suínos abatidos. Os animais eram da raça Piau, uma raça rústica e que é mantida em criatórios de subsistência. Observou-se que 17,12% dos animais apresentaram uma presença de manchas hepáticas branco-leitosas e que havia um valor médio de duas manchas por animal positivo. Esses animais são criados em condições de nenhum controle sanitário e caracteriza-se por ser um sistema com baixa densidade animal e baixíssima produtividade.

Palavras-chave: *Ascaris suum*, suínos de criatórios, condenação de fígados.

ABSTRACT

Brazil is a leading global producer of farm animals and major exporter of this production. There is currently, government support for family farming, in addition, this segment accounts for a considerable portion of the production of food supplied in the domestic market in Brazil. There are several factors that interfere and cause losses in animal production. Between the agents that cause production losses in pig farming highlight the nematode *Ascaris suum*. This study aims to evaluate the occurrence of milky white spots on the liver of pigs, which is associated with infection of these animals by *A. suum* in the age of slaughter. Thus, it was found in the abattoir the presence of milky-white spots in the inspection procedure carried out on the slaughter line. This study was conducted in three slaughterhouses located in the municipality of Piranga and it was carried out to assess the level of observed changes in the livers of slaughtered pigs. These animals were the Piau breed, a mongrel race, rustic and that is created on properties of subsistence animals. It was

^{*}Endereço para correspondência:
andersonmedvet@hotmail.com

observed that 17.12% of the animals showed the presence of milky-white spots and had an average value of two positive spots per animal. These animals are raised in conditions of no sanitary control and features up to be a system with low animal density and very low productivity.

Key Words: *Ascaris suum*, pig breeding subsistence, *Condemnation* of livers, prevalence.

INTRODUÇÃO

Uma presença de agentes infecto-contagiosos em criações animais poderiam ser determinante, quando se considerava o impacto econômico que esses poderiam causar em animais criados para produção (SANCHEZ-VAZQUEZ *et al.*, 2010; DIAS *et al.*, 2011; ROEPSTORFF *et al.*, 2011). Na suinocultura, a presença de agentes como *Ascaris suum* constitui-a num dos principais entraves produtivos, sendo responsável por perdas econômicas e condenações de fígados, quando os animais eram abatidos para consumo humano (FREITAS, 1982). Dentre outros fatores, a criação de animais em forma de subsistência, ou mesmo voltada para bem-estar animal ou, ainda, sob um ponto de vista ecológico, tem ganhado destaque na atualidade (SANCHEZ-VAZQUEZ *et al.*, 2010).

Considerando os animais provenientes de criação de subsistência, que se constituía numa forma de criação mais tradicional e menos estressante, consagrou-se como uma forma mais

politicamente correta de se criar animais (DROUVES; TROMBA, 1971; FREITAS, 1982; ROEPSTORFF *et al.*, 1997; ROEPSTORFF *et al.*, 2011) e dado o cenário atual, no qual se buscava e preocupava-se com o bem-estar animal, uma criação de subsistência, tem ganhado valor e procura no mercado em busca de seu nicho e valoração (JESUS, MÜLLER, 2000; ROEPSTORFF *et al.*, 2011; FAUSTO *et al.*, 2015). Por outro lado, tradicionalmente, essa forma de criação animal, geralmente, era desprovida de orientações técnicas e não havia preocupação com a sanidade animal (DROUVES e TROMBA, 1971; SANCHEZ-VAZQUEZ *et al.*, 2010). Essas novas exigências mercadológicas poderiam trazer novos riscos para esse segmento de consumidores (LAI *et al.*, 2011)

Verificou-se que ao exame de palpação, suínos que apresentavam manchas branco-leitosas no fígado, confirmadas no exame pós morte, possuíam elevada sensibilidade (96%).

Animais examinados desta forma, provenientes de regiões nas quais não era verificada a presença de *Fasciola hepatica*, *Cysticercus tenuicollis* e *Stephanurus dentatus*, a especificidade dos resultados desse exame foi acima de 95% (BERNARDO *et al.*, 1990). Dessa forma, a metodologia empregada em abate de suínos pela verificação descrita no Manual de Inspeção de abate desses animais (BRASIL, 2001), além de constituir-se rotina no abatedouro, é considerada uma metodologia de baixíssimo custo e eficaz.

Assim, esse presente trabalho tem como objetivo avaliar a presença de *Ascaris suum* em suínos, advindos de propriedades que apresentam criatórios de subsistência, presentes em cinco municípios da microrregião do Vale do Piranga, Região Noroeste da Zona da Mata de Minas Gerais.

MATERIAL E MÉTODOS

Os animais envolvidos neste estudo foram destinados ao abate em três matadouros, localizados na Zona Rural do Município de Piranga. Os animais, na chegada aos matadouros, foram registrados no livro de entradas, numa ficha foram anotados: o local de procedência, o proprietário, forma de criação, alimentação utilizada, se os animais foram vermifugados, a idade, o peso, o sexo e a

raça do grupo de suínos. A avaliação foi realizada, através da observação da presença de manchas branco-leitosas no fígado desses animais. Os dados foram tabulados por município e calculados os percentuais e o quantitativo de animais positivos para uma presença das citadas manchas.

RESULTADOS E DISCUSSÃO

Verificou-se que os animais, advindos de criatórios localizados nos cinco municípios que forneceram animais para abate, apresentaram fígados condenados, com presença de manchas branco-leitosas (Tab. 1). Os animais, provenientes de criatórios domésticos da região em estudo, apresentaram percentual médio de 17,12% de condenação de fígado no abate, pela presença de manchas branco-leitosas. Pinto *et al.* (2007) relataram que 22% de suínos apresentaram parasitismo por *A. suum*, em trabalho realizado na Bahia, com animais de criatório de subsistência. Os resultados do presente trabalho, tiveram uma frequência menor do que a observada por esses autores. Dias *et al.* (2011) realizaram um estudo na mesma região (do Vale do Piranga, Zona da Mata, Minas Gerais) e verificaram que 22,4% dos suínos analisados apresentaram vermes adultos de *A. suum* no lume intestinal; apesar desses

animais serem oriundos de criações tecnificadas, com um sistema de criação diferente dos verificados em criações de subsistência, pois possuíam um maior controle zoonosológico.

Esta maior porcentagem de animais infectados proveniente de criatório com maior controle sanitário, deveu-se ao fato de que suínos advindos de criatórios são destinados ao abate com média de idade (8 meses) superior àqueles de granjas tecnificadas (4 meses), sabendo-se que animais adultos apresentam maior resistência a infecções por helmintos

(ROEPSTORFF *et al.*, 2011).

Verificou-se, em questionário realizado junto aos fornecedores desses animais para abate, que, geralmente, os produtores dessa região vermifugam os suínos, muitas vezes anualmente. Foi observado, que todos os produtores aplicavam vermífico(s) em seus animais, pelo menos durante uma das fases de vida, o que pode explicar essa diferença em comparação aos resultados dos outros autores.

Tabela 1: Presença de manchas branco-leitosas em fígados de suínos, com idade média de 6 a 8 meses, abatidos em abatedouros localizados no Município de Piranga, MG.

Animais de Criatórios / Condenação de Fígados			
Origem	Total de animais	Fígados condenados	Condenação (%)
Catas Altas da Noruega	3	1	33,33
Piranga	55	5	9,10
Porto Firme	73	11	15,07
Presidente Bernardes	6	3	50
Senhora de Oliveira	9	5	55,55
Total	146	25	17,12

Obs: Animais advindos de criatórios de subsistência, localizados nas zonas rurais dos municípios de Catas Altas da Noruega, Piranga, Porto Firme, Presidente Bernardes e Senhora de Oliveira.

Foi verificado, ainda, que esses animais se alimentam, em média, com 70% de mistura de concentrado e fubá de milho na alimentação e que têm complementação alimentar com soro de leite (em 80% das propriedades) e com restos de alimentos (25% das propriedades).

Verifica-se que a totalidade desses animais pertence à raça Piau, portanto, animais rústicos, que apresentam período maior para chegar ao tamanho ideal de abate. Os machos desses animais são castrados de forma rudimentar e são ditos “animais para se criar para engorda”. Esses

suínos se encontram, geralmente, em áreas cercadas, na zona rural dos municípios em estudo.

Verificou-se que ovos de *A. suum* se mostraram bastante resistentes no solo e ocorriam em propriedades que não apresentam quase nenhum manejo para o controle do agente na propriedade, à semelhança do que foi observado por Urquhart *et al.* (1998). Pode ser constatado que, os animais apresentaram até mesmo uma baixa incidência dessas manchas no fígado.

Considerando o não registro na região de estudos de parasitos como *Fasciola hepatica*, *Cysticercus tenuicollis* e *Stephanurus dentatus*, pode-se considerar que a presença de manchas branco-leitosas (*milk spok*) no fígado de suínos pode ser considerada como a infecção do animal por larvas de *A. suum* (BERNARDO *et al.*, 1990).

As metodologias empregadas de inspeção *post-mortem* dos animais

abatidos, era uma técnica válida e segura para avaliar a presença das manchas branco leitosas no fígado (BERNARDO *et al.*, 1990).

O número de suínos abatidos com presença e aqueles com ausência de manchas branco leitosas no fígado, pode ser visto na Fig. 1. Os dados foram registrados de março de 2005 a outubro de 2006. Verificou-se que nos meses de abril, maio e novembro (2005) e março e outubro (2006) um percentual de 33,3% de presença de animais com manchas branco-leitosas. Numa observação de ocorrências referentes aos meses de junho (2005) e agosto (2006), representaram ausência de manchas branco-leitosas nos fígados de suínos. Esses dados sugerem que fatores climáticos poderiam interferir nas infecções desses animais, sendo que a umidade e calor do período quente poderiam contribuir para maior infestação dos animais, nesse período.

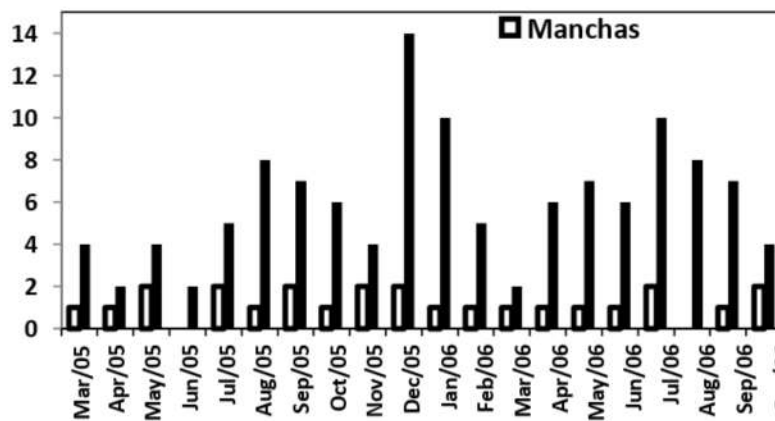


Figura 1: Número médio de manchas branco-leitosas encontradas no fígado de suínos, abatidos em três frigoríficos, oriundos de diversos criatórios* de subsistência e abatidos entre o período de

março de 2005 a outubro de 2006.

Obs: Os animais foram divididos pela presença ou ausência de lesões: mancha (branco-leitosas no parênquima hepático). *Municípios de Catas Altas da Noruega, Piranga e Porto Firme, Presidente Bernardes e Senhora de Oliveira.

Quando ao número de manchas branco-leitosas nos animais (Fig. 2), verificou-se que 28% dos animais apresentaram uma mancha no fígado, 40% apresentaram duas manchas e 32% apresentam três ou mais manchas, sendo vinte o número máximo de manchas verificado, em um animal de seis meses de

idade. Esses dados verificados apontam para uma média de duas manchas em animais positivos.

A presença dessas manchas nos fígados dos animais é motivo para condenação do órgão. Na linha de abate, esses são encaminhados para descarte, devido a seu aspecto repugnante.

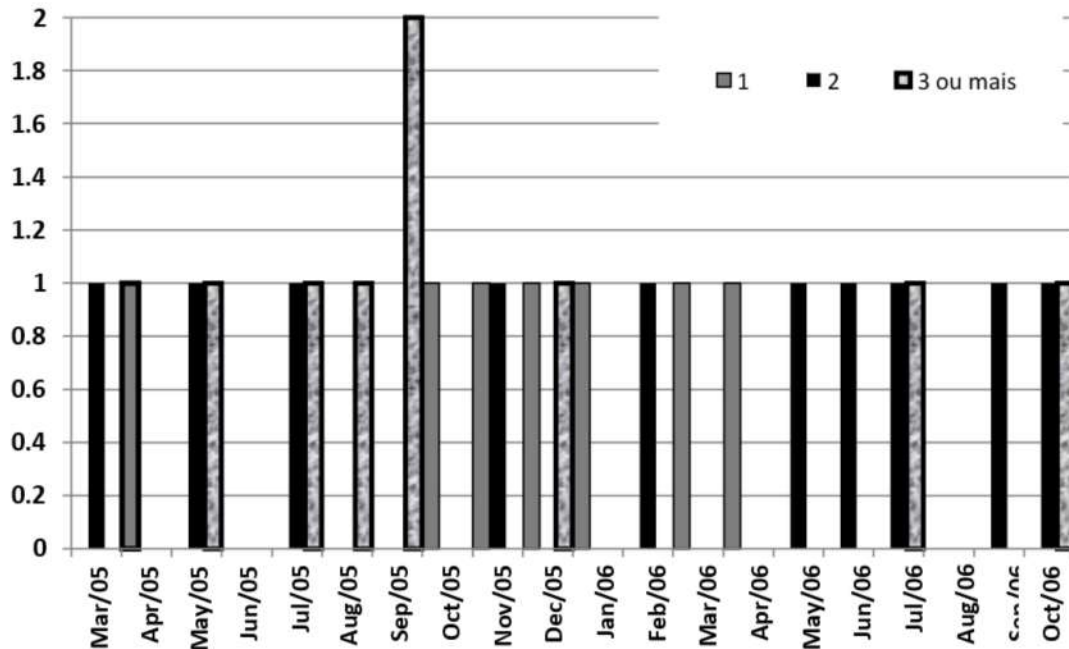


Figura 2: Quantidade média mensal de manchas branco leitosas em suínos, abatidos em três frigoríficos, oriundos de diversos criatórios* e abatidos entre o período de março de 2005 a outubro de 2006.

Obs: Apenas animais com presença de manchas branco leitosas no parênquima hepático, divididos por número presentes no fígado: uma, duas, três ou mais que três manchas. *Municípios de Catas Altas da Noruega, Piranga, Presidente Bernardes, Porto Firme e Senhora de Oliveira.

Esse agente responsável pelas manchas, o *Ascaris suum*, em sua fase larval, não é capaz de infectar o homem; porém, a

presença dessas manchas serviria como indicativo da presença de infecção do animal, em alguma fase de sua vida

(URQUHART *et al.*, 1998).

Verificou-se que suínos provenientes de criatórios de subsistência seriam animais que apresentassem a idade de abate mais elevada, comparada àquela de animais oriundos de criações tecnificadas. Esses animais seriam criados, geralmente, sem nenhum controle sanitário; portanto, verificou-se que o número de animais (17,12%) com presença de manchas branco-leitosas não seria tão elevado, quando comparadas com aqueles verificadas em animais oriundos de criações tecnificadas, como a de 9,75%, verificada por Fausto *et al.* (2015), na região da Zona da Mata Norte de Minas Gerais.

De acordo com Bernardo *et al.* (1990), a verificação da presença de manchas branco-leitosas no fígado seria uma forte indicadora da presença da passagem de larvas de *A. suum* pelo fígado desses animais. No presente estudo, os animais apresentaram um percentual de 17,12% de positivos para manchas branco-leitosas no fígado. Em observações mais aprofundadas na graxaria dos abatedouros, foi verificado que alguns deles (menos de 5%), apresentavam pelo menos uma espécie de nematoide, verificado em laboratório de Parasitologia, sendo os mesmos pertencentes à espécie *Ascaris suum*.

CONSIDERAÇÕES FINAIS

Os animais de criatórios de subsistência apresentam médias de infestação maiores do que os animais criados de forma tecnificada, possivelmente por serem ao momento do abate, mais velhos do que os outros animais em criatórios tecnificados, e desta forma mais resistentes. Como esses animais não possuíam qualquer mecanismo em sua criação visando um controle higiênico sanitário da mesma, eles atingiam o peso para abate em idade mais avançada que o esperado, representando um sistema de baixíssima produtividade.

REFERÊNCIAS

- BERNARDO, T.M.; DOHOO, I.R.; OGILVIE, T.A. Critical Assessment of abattoir surveillance as a screening test for swine ascariasis. *Canadian Journal Veterinary Research*, v.54, n.1, p.274-277, 1990.
- BRASIL. Ministério da Agricultura, Pecuária e Abastecimento, Departamento de Inspeção de Produtos de Origem Animal – DIPOA, Divisão de Normas Técnicas. *Regulamento de inspeção industrial e sanitária de produtos de origem animal*. Brasil: Ministério da Agricultura, Pecuária e Abastecimento; 2001.
- DIAS, A.S.; TANURE, A.M.;

- MANHÃES, H.G.V.C. Ocorrência de *Ascaris suum* em suínos abatidos na Zona da Mata, Minas Gerais. *Brazilian Journal of Veterinary Research and Animal Science*, v.48, n.2, p.101-106, 2011.
- DROUVES, F.W.; TROMBA, F.G. Comparative development of *Ascaris suum* in rabbits guinea pigs, mice and swine in days. *Proceedings Helminthological Society of Washington*, v.38, n.1, p.236-242, 1971.
- FAUSTO, M.C.; OLIVEIRA, I. de C.; FAUSTO, G.C.; CARVALHO, L.M. de; VALENTE, F.L.; CAMPOS, A.K.; ARAÚJO, J.V. de. *Ascaris suum* in pigs of the Zona da Mata, Minas Gerais State, Brazil. *Brazilian Journal of Veterinary Parasitology*, v.24, n.3, p.375-378, 2015.
- Freitas, M.G. *Helmintologia Veterinária*. 6ª ed., Belo Horizonte. Precisa Editora Gráfica LTDA, 1982. 396pp.
- JESUS, L.P.; MÜLLER, G. Helmitos parasitos do estômago de suínos na região de Pelotas, RS. *Revista Brasileira de Agrociência*, v.6, n.2, 181-187, 2000.
- LAI, M.; ZHOU, R.Q.; HUANG, H.C.; HU, S.J. Prevalence and risk factors associated with intestinal parasites in pigs in Chongqing, China. *Research Veterinary Science*, v.91, n.3, p.121-124, 2011.
- PINTO, J.M.S.; COSTA, J.O.; SOUZA, J.C.A. Ocorrência de endoparasitos em suínos criados em Itabuna, Bahia, Brasil. *Ciências Veterinárias nos Trópicos*, v.10, n.2/3, p.79-85, 2007.
- ROEPSTORFF, A.; ERIKSEN, L.; SLOTVED, H. C.; NANSEN, P. Experimental *Ascaris suum* infection in the pig: worm population kinetics following single inoculations with three doses of infective eggs. *Parasitology*, v.115, n.4, p.443-452, 1997.
- ROEPSTORFF, A.; MEJER, H.; NEJSUM, P.; THAMSBORG, S.M. Helminth parasites in pigs: new challenges in pig production and current research highlights. *Veterinary Parasitology*, v.180, n.1-2, p.72-81, 2011.
- SANCHEZ-VAZQUEZ, M.J.; SMITH, R.P.; KANG, S.; LEWIS, F.; NIELEN, M.; GUNN, G.J.; EDWARDS, S.A. Identification of factors influencing the occurrence of milk spot livers in slaughtered pigs: A novel approach to understanding *Ascaris suum* epidemiology in British farmed pigs. *Veterinary Parasitology*, p.173, n.3-4, p.271-279, 2010.
- URQUHART, G.M.; ARMOUR, J.; DUNCAN, J.L.; DUNN, A.M.; JENNINGS, F.W. *Parasitologia Veterinária*. 2ª ed., Rio de Janeiro. Guanabara Koogan, 1998. 273pp.