

A CISTITE IDIOPÁTICA FELINA: O QUE DEVEMOS SABER

(Feline idiopathic cystitis: What we should know)

Francisco Antônio Félix XAVIER JUNIOR^{1*}; Marrie da Silva DUTRA²; Mateus Mendes FREITAS²; Glayciane Bezerra de MORAIS²; Daniel de Araújo VIANA³; Janaina Serra Azul Monteiro EVANGELISTA²

¹Programa de Pós-graduação em Ciências Veterinárias (PPGCV) da Universidade Estadual do Ceará (UECE), Av. Dr. Sílas Munguba, 1700, Campus Itaperi, Fortaleza-Ce. CEP: 60.740-000;

²Faculdade de Veterinária (UECE); ³Laboratório de Anatomia Patológica e Patologia Clínica Veterinária (UECE). *E-mail: juniorfelix.medicoveterinario@gmail.com

RESUMO

A cistite idiopática felina (CIF) é uma enfermidade que comumente afeta gatos domiciliados, sendo uma das principais causas da doença do trato urinário inferior (DTUIF). O objetivo dessa revisão de literatura é abordar os aspectos gerais sobre a CIF, dados atuais sobre a epidemiologia, fisiopatologia, formas de diagnóstico e terapia, indicados para essa patologia que tanto acomete os felinos. As causas da CIF são pouco conhecidas e sua fisiopatologia é incerta, envolvendo associação entre estímulos estressantes e a resposta do eixo hipotálamo-hipófise-adrenal e sistema nervoso simpático em gatos susceptíveis. Durante o desenvolvimento do quadro clínico a CIF caracteriza-se pela presença de sinais clínicos recorrentes como periúria, hematuria, disúria, estrangúria, polaquiúria, anúria, anorexia, hiporexia, êmese, apatia, diarreia, isolamento, lambedura excessiva na região perineal e abdome caudal, bem como a remoção de pelos da cauda. O diagnóstico é realizado através de anamnese, sinais clínicos, investigação detalhada através de exames laboratoriais e de imagem que possibilitem a exclusão de outras causas de DTUIF. O tratamento tem como objetivo reduzir a gravidade dos sinais clínicos e aumentar o intervalo entre a ocorrência dos quadros clínicos e, devido à sua fisiopatologia multifatorial, torna-se interessante realizar um tratamento multimodal. Assim, a terapêutica trona-se variável conforme os sinais clínicos apresentados pelo paciente, visando principalmente, o restabelecimento do fluxo urinário e analgesia. Além disso, devem ser realizadas melhores adaptações ao manejo do animal, bem como a adoção de medidas que aumentem a ingestão hídrica e minimizar fatores estressantes que possam contribuir para recorrência do quadro clínico.

Palavras-chave: Gato, doença do trato urinário inferior, estresse, tratamento multimodal.

ABSTRACT

Feline idiopathic cystitis (FIC) is a common disease found in domiciled cats, being one of the main causes of lower urinary tract disease (FLUTD). The purpose of this review is to address the general aspects of CIF, current data on the indicated epidemiology, pathophysiology, diagnosis and therapy indicated for this pathology that affects both felines. Its causes are poorly understood and its pathophysiology is uncertain, involving the association between stressful stimuli and the response of the hypothalamic-pituitary-adrenal axis and the sympathetic nervous system in susceptible cats. During the development of the disease, FIC is characterized by the presence of recurrent clinical signs - periuria, hematuria, dysuria, strangury, polaquiuria, anuria, anorexia, hyporexia, emesis, apathy, diarrhea, isolation, excessive licking in the perineal region and caudal abdomen , as

well as the removal of tail hairs. The diagnosis is made through anamnesis, clinical signs and detailed investigation through laboratorial and imaging exams that allow the exclusion of other causes of LUTD. The treatment aims to reduce the severity of clinical signs and increase the interval between the occurrence of clinical conditions and, due to its multifactor pathophysiology, it is interesting to perform a multimodal treatment. Thus, the therapy is variable according to the clinical signs presented by the patient aiming, mainly, the reestablishment of the urinary flow and analgesia. In addition, better adaptations to animal management should be made such as the adoption of measures that increase water intake and minimize stressors that may contribute to recurrence of the clinical picture.

Keywords: Cat, lower urinary tract disease, stress, multimodal treatment.

INTRODUÇÃO

Doença do trato urinário inferior felino (DTUIF) é um termo geral utilizado para descrever as várias causas de enfermidades que acometem o trato urinário inferior em gatos, e inclui qualquer alteração vesical ou uretral (SILVA *et al.*, 2013). Dentre este grupo de doenças está a cistite idiopática felina (CIF), urolitíase, infecção do trato urinário, anormalidades anatômicas e neurológicas. A CIF tem sido apontada como a causa mais comum de DTUIF, 54% a 64% de todos os gatos com DTUIF são idiopáticos e 20% a 55% tiveram obstrução uretral (DEFAUW *et al.*, 2011).

Aspectos da sua fisiopatogenia não estão completamente elucidados, e o seu diagnóstico é baseado na exclusão, mediante avaliação apropriada de outras causas de DTUIF (SPARKES, 2018). Por se tratar de uma doença frequente em gatos (SILVA *et al.*, 2013) exige do clínico bom conhecimento e compreensão desta enfermidade.

Nesse contexto, este trabalho teve como objetivo realizar uma revisão de literatura acerca de aspectos atuais da CIF, a fim de fornecer suporte aos profissionais e estudantes de medicina veterinária sobre a doença, sua abordagem clínica, diagnóstica, bem como a terapêutica mais recente a esse respeito, promovendo desta forma, um melhor conhecimento acerca do assunto e aprimorando a conduta clínica a ser adotada.

DESENVOLVIMENTO

Histórico da doença

Os gatos são animais territoriais que, como seus antepassados silvestres, definem condições e limites exigentes para os locais que pretendem utilizar como suas zonas de caça ou descanso. Foi imposto para esses animais um território artificial quando os egípcios iniciaram a domesticação do gato, desde 5000 a.C. A cistite idiopática é uma das consequências que podem surgir em comunhão dessa “domesticação”, bem quando os elementos perturbadores das áreas que os gatos pretendem e julgam controlar são afetados (NUNES, 2015).

O vocábulo cistite intersticial foi usado originalmente para descrever uma síndrome vesical álgica em humanos, sendo ela muito similar à cistite idiopática felina que, em humanos, é reconhecida como crônica, já em felinos como aguda ou crônica (CHEW *et al.*, 2011). A doença cistite idiopática felina ou intersticial felina (CIF), se apresenta como

uma inflamação intersticial da bexiga, não tendo ainda sua etiologia bem conhecida (NUNES, 2015).

Para gatos que manifestem sinais clínicos crônicos do problema, além dos sintomas característicos da doença, foi proposta a denominação Síndrome de Pandora (BUFFINGTON *et al.*, 2014). Essa última faz analogia à lenda da mitologia grega, que conta que os deuses criaram Pandora, a primeira mulher, e lhe deram uma caixa de presentes, a qual nunca deveria ser aberta. Porém, sua curiosidade a fez abri-la, liberando doenças, epidemias e tristeza no mundo (BUFFINGTON, 2011).

A CIF é uma doença muito frequente em gatos, e devida às suas características, faz parte do grupo de doenças que caracterizam a doença do trato urinário inferior em felinos (WEISSOVA e NORSWORTHY, 2011).

Epidemiologia

A CIF apresenta prevalência de 55% a 73% em relação aos gatos apresentados para avaliação dos sinais clínicos de DTUIF, e incidência de 1,5% a 6% em relação a todos os gatos atendidos.

A doença não apresenta predisposição racial e, geralmente, a idade dos animais acometidos varia entre 1 a 10 anos, com maior incidência entre 2 a 7 anos (CHEW *et al.*, 2011). Dados semelhantes foram observados por Ferreira (2014) que, em seu estudo, observou variação de idade entre 1 e 11 anos nos animais acometidos além de maior percentual (74%; 37/50) de gatos sem raça definida.

Gatos com CIF possuem peso e escore de condição corporal maiores, com sobrepeso a obesos (ECC entre 6 e 9) (DEFAUW *et al.*, 2011) e sedentarismo (OLIVEIRA *et al.*, 2015). Esses animais são mais comumente encontrados em domicílios com vários contactantes, são mais temerosos, nervosos e se escondem de visitantes desconhecidos nas residências. Apresentam nível de atividade e comportamento de caça menor do que os gatos clinicamente saudáveis (DEFAUW *et al.*, 2011). Hábitos de baixa ingestão de água (DEFAUW *et al.*, 2011) principalmente quando associado a uma dieta predominantemente de ração seca, também são fatores de risco para a CIF (OLIVEIRA *et al.*, 2015).

Aspectos ambientais como animais exclusivamente domiciliados (SAEVICK *et al.* 2011), ambiente pouco enriquecido (FORRESTER e TOWELL, 2015), interação estressante com os donos ou com o ambiente, mudanças recentes ou constantes na rotina e aumento de estresse, também podem atuar como fatores de risco para a CIF (OLIVEIRA *et al.*, 2015). Felinos mais sensíveis quando mantidos em ambientes pouco enriquecidos tornam-se mais propensos a desenvolver a doença (FORRESTER e TOWELL, 2015).

Segundo Cameron *et al.* (2004), a convivência com outros gatos é possivelmente outro fator estressante. Os gatos são animais relativamente solitários e tendem a escolher uma densidade populacional de menos de 50 gatos por quilômetro quadrado. Embora haja gatos de livre ocupação que vivem em áreas domésticas de cerca de 100 metros de diâmetro, muitas vezes esses animais se distanciam um do outro. Assim, aglomeração de gatos em um mesmo ambiente é considerada um fator de risco (BUFFINGTON, 2011).

Fisiopatologia

A CIF pode ocorrer nas formas aguda ou crônica, sendo que na primeira ocorre a resolução dos sinais clínicos em um prazo de até 7 dias, com ou sem tratamento. Quase 50% dos gatos com essa patologia, dentro de um ano, apresentarão reincidência dos sinais clínicos (BUFFINGTON *et al.*, 2007).

A fisiopatologia de uma primeira manifestação clínica da CIF não é inteiramente conhecida e a sua resolução geralmente é rápida. Apesar disso, é observado que após o desaparecimento dos sinais clínicos, os pacientes mantêm alterações significativas tanto ao nível da excreção de glucosaminoglicanos (GAG), da permeabilidade da bexiga, da integridade urotelial, bem como insuficiência da glândula adrenal devido ao estresse e modificações em nível de sistema nervoso central, no que se refere ao eixo hipotalâmico-hipofisário quanto à resposta ao estresse, como redução na produção de corticosteroides e redução da resposta ao feedback negativo executados por estes (OLIVEIRA *et al.*, 2017).. A explicação de existir recidivas se dá à persistência destas alterações intrínsecas, que, em conjunto com fatores predisponentes extrínsecos, podem conduzir ao reaparecimento de sinais clínicos (BUFFINGTON *et al.*, 2007).

Sabe-se que os GAG estão presentes em todo o organismo e são excretados normalmente na urina. Eles têm a propriedade de atrair íons sódio e moléculas de água, dando origem a uma camada de gel, e essa camada pode ter papel importante para manter a impermeabilidade do epitélio vesical às moléculas presentes na urina (PARSONS *et al.*, 1990; HURST *et al.*, 1996). Gatos com CIF demonstraram ter comprometimento dessa barreira natural da bexiga (FORRESTER e TOWELL, 2015). A penetração de substâncias, em decorrência de defeitos nessa camada de gel protetora, poderia causar lesão tecidual, estimulação neuro sensorial e liberação de mediadores inflamatórios (Fig. 01) (PARSONS *et al.*, 1990; HURST *et al.*, 1996). Apesar de estudos ampliarem o conhecimento a cerca das anormalidades vesicais observadas na CIF, ainda não está esclarecido se tais achados são a causa da doença, uma consequência dela ou, ainda, ambos (FORRESTER e TOWELL, 2015).

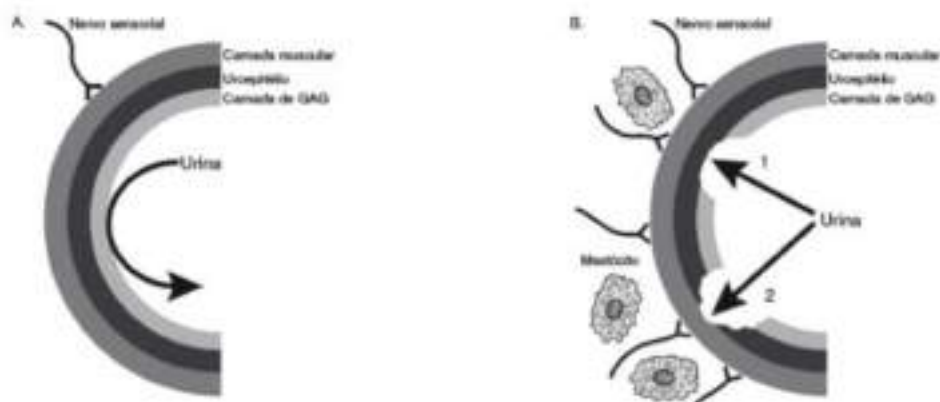


Figura 01: Desenho esquemático da parede vesical de um gato saudável (A). Desenho esquemático da parede vesical de um gato com CIF (B).

Obs.: As camadas teciduais podem apresentar danos em graus variados (CHEW *et al.*, 2012).

Estudos com biopsias da vesícula urinária de felinos com CIF revelam a presença de maior número de fibras nervosas sensoriais (fibras C) que estão localizadas na submucosa da parede vesical (GUNN-MOORE, 2008), aumento significativo na concentração dos receptores NK-2 para substância P, além de maior número de fibras eferentes catecolaminérgicas, da mesma forma que em humanos (RECHE Jr., 2003). As fibras C, quando estimuladas, transmitem a percepção de dor para o sistema nervoso central e os reflexos axonais levam à liberação de substância P (GUNN-MOORE, 2008), presente na lâmina própria da bexiga (HOSTUTLER *et al.*, 2005) e outros neurotransmissores. Esse mecanismo pode resultar em aumento da dor, vasodilatação e aumento da permeabilidade de vasos sanguíneos intramurais, causando edema de submucosa, contração de musculatura lisa (resultando em espasmo da bexiga e/ou uretra), além de degranulação mastocitária, que resulta na liberação de uma ampla variedade de mediadores inflamatórios – histamina, heparina, serotonina, citocinas e prostaglandinas (GUNN-MOORE, 2008).

As terminações nervosas tanto podem ser estimuladas em resposta ao estresse, como por meio do pH ácido, potássio, cálcio e magnésio da urina, devido à diminuição da camada de GAG. A associação destes eventos favorece a intensificação da doença (GUNN-MOORE, 2003; HOSTUTLER *et al.*, 2005).

Estudos recentes sugerem que o estresse está integralmente envolvido na patogênese da CIF, podendo serem os agentes estressores físicos, químicos ou psicológicos (FORRESTER e TOWELL, 2015). Segundo teoria, o estresse crônico em gatos susceptíveis resulta em uma resposta anormal ao estresse, produzindo um fluxo do sistema simpático e suprimindo a resposta adrenocortical, com baixa produção de cortisol e, conseqüentemente, levando ao aumento da estimulação sensorial e alteração da permeabilidade urotelial (LARAUCHE, KIANK, TACHE, 2009). A enfermidade é causada por complexas interações entre o sistema nervoso, o eixo hipotálamico-hipofisário-adrenal, a bexiga, dentre outros sistemas, ocorrendo várias comorbidades simultâneas (SILVA *et al.*, 2013). A alteração da resposta do eixo hipotálamo-hipófise-adrenal, é caracterizada pela liberação exacerbada de catecolaminas e redução na liberação de cortisol, não ocorrendo o feedback negativo no hipotálamo causando alta estimulação simpática na bexiga (Fig. 02) (FORRESTER e TOWELL, 2015). Dessa forma, é possível que a CIF seja uma síndrome com mais de uma causa implícita (SPARKES, 2014).

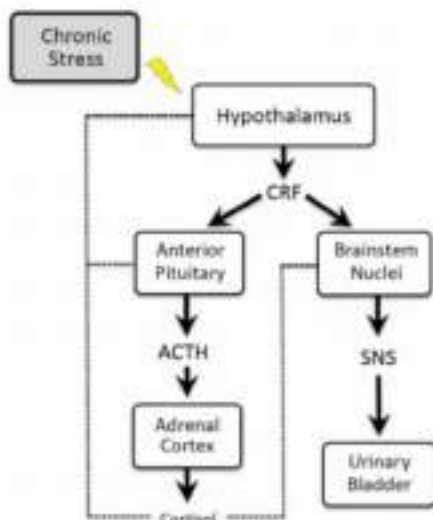


Figura 02: Relação entre estresse e eixo hipotálamo-hipófise-adrenal e sistema nervoso simpático (SNS) em gatos com Cifose.

Obs.: O estresse percebido resulta em estimulação hipotalâmica com a liberação do hormônio responsável pela corticotrofina (CRH). Isso faz com que a adeno hipófise anterior libere o hormônio adrenocorticotrófico (ACTH) e os núcleos do tronco cerebral ativem o SNS, resultando em produção de catecolaminas (norepinefrina e epinefrina). Em felinos saudáveis, os corticosteroides realizam feedback negativo no hipotálamo, hipófise e núcleos do tronco cerebral (linha pontilhada). Em gatos com Cifose, o SNS excitatório não é inibido adequadamente pelo cortisol e outros corticosteroides. Acredita-se que o aumento da atividade simpática aumenta a permeabilidade do tecido na vesícula urinária, resultando no aumento da atividade sensorial aferente e os sinais clínicos típicos de Cifose. O feedback inadequado do cortisol em gatos com Cifose, tendem a perpetuar a saída de CRH (linha sólida indicando estimulação) (Forrester e Towell, 2015).

Na fase crônica da doença, os mecanismos de sua fisiopatologia são pouco compreendidos, entretanto, uma das vias presente no conjunto de alterações vesicais é a via neuro-hormonal, não sendo possível diferenciar a causa e/ou o efeito desencadeante da doença (SPARKES, 2014).

A Cifose obstrutiva pode causar, secundariamente, um quadro de insuficiência renal aguda (IRA) pós-renal, devido à interrupção do fluxo urinário, parcial ou total, por obstrução mecânica das vias urinárias. Essa modalidade de IRA é potencialmente reversível, caso seja realizada a desobstrução precoce das vias urinárias. No entanto, a recuperação pode ser mais difícil ou evoluir para IRA intrínseca, com lesão ao parênquima renal como necrose tubular aguda, se a duração do processo obstrutivo tiver sido demasiadamente longa (LANGSTON, 2017).

Sinais clínicos e Diagnósticos

Os animais com Cifose apresentam sinais clínicos comuns às outras patologias que afetam o trato urinário inferior como, por exemplo, urolitíase, infecção bacteriana, entre outras. Os sinais clínicos com maior frequência de relatados são: periúria, hematuria, disúria, estrangúria, polaquiúria, anúria, anorexia, hiporexia, êmese, apatia, diarreia, isolamento, lambadura excessiva na região perineal e abdome caudal, bem como a remoção de pelos da cauda, podendo esses sinais ainda ser intermitentes e apresentar

recorrência com ou sem tratamento (CHEW *et al.*, 2011; DIBARTOLA, 2015; OLIVEIRA *et al.*, 2017).

Geralmente, o principal sinal clínico observado pelos proprietários de animais com CIF é a periúria, porém, também são relatados tentativas múltiplas e prolongadas de urinar com vocalização e agitação, lambedura excessiva das regiões perineal e inguinal (ALHO, 2016). Um estudo realizado por Gerber *et al.* (2008) demonstrou que os sinais mais recorrentes, observados em cerca de 50% dos animais, foram demonstração de dor, hematúria, polaquiúria ou estrangúria. A periúria foi observada em 35% dos animais e a obstrução uretral em 55%. Outro estudo relatou que 42% dos felinos que apresentaram obstrução por tampão uretral foram diagnosticados com CIF (SAEVIK *et al.*, 2011).

Frequentemente, a CIF apresenta recidiva e cronicidade (LEMBERGER *et al.*, 2011). A demora em procurar o atendimento veterinário pode favorecer o agravamento dos sinais clínicos, especialmente nos gatos obstruídos que apresentam diminuição parcial ou total da excreção de urina, cursando com azotemia pós-renal, acúmulo dos resíduos metabólicos e insuficiência renal aguda. O não restabelecimento do fluxo urinário pode levar o animal a óbito em até sete dias (RUFATO, LARGO, MARCHI, 2011; LENZI, 2015).

O diagnóstico da CIF baseia-se na exclusão das outras causas de DTUIF, urolitíases, distúrbios comportamentais, distúrbios anatômicos, infecção do trato urinário e neoplasias (DEFAUW *et al.*, 2011). Desta forma, faz-se necessária a investigação detalhada da enfermidade, sendo importante a realização de uma anamnese minuciosa visando estabelecer o histórico do animal e relacioná-lo ao exame físico e aos exames complementares. A partir disso, é possível obter o quadro clínico geral do animal, bem como excluir e/ou incluir outras patologias, caso haja outra enfermidade concomitantemente.

Anamnese e exame físico

A anamnese consiste na etapa inicial do diagnóstico. Como a CIF possui fisiopatologia multifatorial, se torna importante realizar um amplo questionário com o tutor do animal, a fim de estabelecer o histórico do mesmo, tais como, tempo de evolução dos sinais clínicos, mudanças comportamentais e alterações no ambiente que podem ter influenciado em estresse do animal, podendo ter desencadeado a crise. Muitas vezes o tutor não é capaz, sozinho, de fazer conexões entre o aparecimento dos sinais clínicos e mudanças na rotina do animal ou um “evento estressante” para o mesmo. Cabe ao médico veterinário explorar tais informações, podendo associar ou não, ao desenvolvimento da enfermidade (OLIVEIRA PARSONS *et al.* 1990 e 2017). Caso o tutor relate a anúria como sinal clínico, o veterinário deve seguir diretamente para o exame físico, deixando para obter o restante do histórico do animal após a estabilização do mesmo, visto que em caso de obstrução urinária, a conduta a ser adotada deverá ser emergencial (OLIVEIRA *et al.*, 2017).

No exame físico, os felinos com obstrução urinária apresentam a vesícula distendida e repleta, enquanto que animais não obstruídos apresentam a vesícula em pequena repleção, com a parede espessada. Em ambos pode ocorrer dor à palpação (BUFFINGTON, 2011; FORRESTER e TOWELL, 2011). Como os achados não são

específicos de CIF e seu diagnóstico são realizados por exclusão, outras causas de DTUIFs devem ser investigadas e excluídas do diagnóstico (Tab. 01) (FORRESTER e TOWELL, 2015). Uma vez que essas investigações diagnósticas não sejam capazes de revelar uma causa subjacente específica, CIF é o diagnóstico presumido (SPARKES, 2018).

Tabela 01: Avaliação diagnóstica de gatos com sinais de DTUI não obstrutiva.

Apresentação clínica	Prevalência (%)	Doença primária mais comum para excluir	Exames diagnósticos recomendados
Episódios agudos auto limitantes	80-90	Urólitos	Urinálise Radiografia
Episódios recorrentes	2-15	Urólitos Desordens comportamentais Infecção urinária	Urinálise Radiografia Histórico comportamental Urocultura
Episódios crônicos persistentes	2-15	Urólitos Desordens comportamentais Infecção urinária Neoplasia Defeitos anatômicos	Urinálise Radiografia Histórico comportamental Urocultura Ultrassonografia Cistouretrografia de contraste

Fonte: Forrester e Towell, 2015.

Exames hematológicos e bioquímicos

O hemograma, geralmente não apresenta alterações em casos de gatos com CIF não obstrutiva e pode estar alterado nos casos de gatos com CIF obstrutiva, ou quando associado a enfermidades coexistentes (OLIVEIRA *et al.*, 2017). Entretanto, em estudo comparativo entre quatro grupos de animais (hígidos, CIF obstrutiva, CIF não obstrutiva e cistite bacteriana), Ferreira (2014) observou que não houve diferença significativa entre as análises dos hemogramas de cada grupo. Isso demonstra a dificuldade em se estabelecer o quadro clínico do animal relacionando com a CIF, fazendo com que a obtenção de seu diagnóstico seja demorada.

Alterações bioquímicas séricas podem ser diferentes em animais com CIF obstrutiva e CIF não obstrutiva, sendo que o primeiro grupo geralmente apresenta valores mais elevados de creatinina e ureia, associado à crise urêmica, quando comparado ao segundo grupo (SAEVIK *et al.*, 2011). Em estudo, Ferreira (2014) observou valores de ureia com média de $54,3 \pm 4,81$ e creatinina $1,44 \pm 0,04$ em CIF não obstrutiva, enquanto que na CIF obstrutiva, a média dos valores de ureia e creatinina foram bem mais elevadas, $192,58 \pm 67,66$ e $6,02 \pm 1,64$ respectivamente.

Porém, tais diferenças provavelmente estão relacionadas à própria obstrução, não sendo possível estabelecer os parâmetros bioquímicos de gatos acometidos pela CIF.

Em estudo realizado por Neri *et al.* (2016), animais obstruídos há mais de 36 horas antes do atendimento veterinário, apresentaram níveis elevados de creatinina ($10,838 \pm 6,620$ mg/dL), fósforo ($12269 \pm 5,677$ mmol/L), magnésio ($3,293 \pm 0,854$ mmol/L),

potássio ($6,3 \pm 1,966$ mmol/L) e lactato ($3,854 \pm 1,154$ mmol/L) quando comparado aos animais obstruídos há menos de 36 horas (creatinina $6,185 \pm 4,954$ mg/dL; fósforo $6,262 \pm 2,94$ mmol/L; magnésio $2,128 \pm 0,337$ mmol/L; potássio $4,7 \pm 1,732$ mmol/L; lactato $3,038 \pm 0,761$ mmol/L). Tal fato demonstra o agravamento do quadro clínico conforme o tempo de obstrução devido à azotemia pós-renal que cursa com o comprometimento da função renal (LENZI, 2015).

Urinálise

Amostras de urina podem ser coletadas por cistocentese, cateterização e micção espontânea, desprezando-se o primeiro jato. Entretanto, devido à cistocentese permitir a coleta da urina estéril, é indicado especialmente para realizar a análise microbiológica. A sua utilização é preconizada em relação às outras formas de coleta, pois permite menores alterações da urina vesical e fornece informações importantes a nível renal. Em felinos com CIF não obstrutiva é indicado realizar a cistocentese guiada por ultrassonografia, visto que esses animais podem apresentar a vesícula urinária pequena e a manipulação pode resultar em micção (REPPAS e FOSTER, 2016).

Defauw *et al.* (2011) identificaram piúria, hematuria e a relação proteína-creatinina urinárias mais elevadas em felinos com CIF obstrutiva ($2,4 \pm 4,1$) quando comparado aos animais com CIF não obstrutiva ($0,8 \pm 1,6$ mg/dL). Em estudo realizado por Ferreira (2014) foi observada hematuria na maioria das amostras, sendo a cristalúria presente em 33% dos animais com CIF obstrutiva e 25% nos animais com CIF não obstrutiva. Neste mesmo estudo, foi relatada a presença de leucocitúria em 33% nos animais com obstrução e 13% na CIF não obstrutiva, entretanto, não houve diferença significativa na relação proteína/creatinina urinária, devido ao fato de um pequeno número de animais do estudo, apresentar proteinúria, sendo ainda que, 2 deles fazem parte do grupo sadio. Neri *et al.* (2016) identificaram proteinúria (16/17), glicosúria (3/17), hematuria e leucocitúria (17/17), piúria (6/17) e cristalúria (9/17) nas amostras em que foi realizada a urinálise. Esses dados novamente demonstram a inespecificidade dos achados laboratoriais quanto à existência de um padrão clínico da CIF.

Histopatologia

Grande parte da compreensão dos aspectos da CIF vem do estudo da histopatologia de biópsias da parede da bexiga tiradas de gatos afetados. A avaliação histopatológica vesical em felinos acometidos pela doença revela frequentemente epitélio e camada muscular relativamente normal, porém, podem ser observados vasodilatação, moderado infiltrado mastocitário e edema de submucosa, o que permite a inclusão de CIF no diagnóstico (GUNN-MOORE, 2008).

A avaliação histopatológica vesical em felinos acometidos pela doença revela frequentemente epitélio e camada muscular relativamente normal, porém, podem ser observados vasodilatação, moderado infiltrado mastocitário e edema de submucosa, o que permite a inclusão de CIF no diagnóstico (GUNN-MOORE, 2003).

Foi demonstrado na vesícula urinária de gatos com CIF crônica, que alterações histológicas são geralmente inespecíficas, e podem incluir um urotélio intacto ou, ainda, danificado com edema submucoso, hemorragia submucosa, dilatação de vasos sanguíneos

submucosos com neutrófilos marginais e aumento da densidade de mastócitos (BUFFINGTON *et al.*, 1997).

As biópsias frequentemente revelam um aumento no número de fibras de dor não mielinizadas (fibras C), e receptores de dor (receptores de substância P). Esses neurônios sensoriais dentro da parede da bexiga estão localizados na submucosa, quando estimulados, esses nervos transmitem a percepção da dor ao cérebro, e os reflexos axonais locais levam à liberação da substância P e de outros neurotransmissores, o que, por sua vez, pode resultar em mais dor, aumento da permeabilidade vascular e da parede da bexiga, vasodilatação dos vasos sanguíneos intramurais, edema da submucosa, contração do músculo liso e desgranulação de mastócitos (GUNN-MOORE, 2008).

A desgranulação de mastócitos resulta na liberação de diferentes mediadores inflamatórios, dentre eles, a heparina, serotonina, histamina, prostaglandinas e citocinas, que podem exacerbar ainda mais os efeitos das fibras C. A inflamação neurogênica resultante e a estimulação das fibras C podem, portanto, explicar muitas das alterações registradas na CIF. As terminações nervosas podem ser estimuladas em resposta a gatilhos centrais, como o estresse, ou através de compostos dentro da urina. Isso, por sua vez, pode resultar em maior recrutamento de fibras C e intensificação da doença (WESTROPP e BUFFINGTON, 2004; HOSTUTLER *et al.*, 2005).

A camada composta de GAG, que cobre o epitélio da bexiga, ajuda a evitar que micróbios e cristais grudem no revestimento da bexiga. Alguns gatos com CIF alteraram as concentrações de GAG na urina e também a permeabilidade da bexiga urinária, o que pode permitir que substâncias nocivas dentro da urina passe através do urotélio, desencadeando as fibras C e causando inflamação (BUFFINGTON *et al.*, 2007).

Entretanto, para Westropp (2011), além da inespecificidade dessas alterações, não existe correlação entre os sinais clínicos em gatos e as lesões histológicas encontradas.

Imagens

Radiografia: A radiografia abdominal simples permite a identificação de bexiga radiopaca, cálculos urinários, bem como a presença de urólitos radiopacos (2-3 mm de diâmetro) na bexiga e uretra, presença de gases no trato urinário e neoplasias, o que possibilita fazer a exclusão de tais enfermidades (HECHT, 2015). A radiografia contrastada, permite a observação de urólitos radioluscentes e/ou urólitos de menor diâmetro, além de permitir identificar a presença de massas, como neoplasias, persistência do úraco, coágulos sanguíneos e estenoses (OLIVEIRA *et al.*, 2017), caracterizando a radiografia como um método para exclusão de outras patologias.

Estudo realizado por Reche, Hagiwara e Mamizuka (1998), evidenciou, através da radiografia, espessamento da vesícula urinária em 62% (31/50) dos gatos acometidos com DTUL, existindo correlação estatisticamente significativa ($p < 0,5$) com a obstrução urinária. Porém, nesse estudo, não foi possível diferenciar as DTUIFs que acometiam os animais, reforçando a similaridade de achados clínicos e a dificuldade em se realizar o diagnóstico da CIF. O que reforça o método de diagnóstico da CIF, possibilitando a exclusão de outras patologias.

Outros estudos demonstraram que a diferenciação entre CIF obstrutiva e tampões uretrais é difícil (GERBER *et al.*, 2005; SAEVIK *et al.*, 2011), exigindo que diferentes ferramentas sejam utilizadas para o diagnóstico.

Ultrassonografia: A ultrassonografia permite a visualização de pequenos urólitos e a observação de espessamento da parede vesical de forma mais fidedigna quando comparada à radiografia simples, o que permite a exclusão de outras patologias do trato urinário inferior. Porém em estágios iniciais da CIF, ela pode não ser uma ferramenta útil capaz de apresentar anormalidades e ajudar no diagnóstico da doença. Entretanto, com a cronicidade da enfermidade, pode-se observar no exame ultrassonográfico um espessamento difuso e irregularidades da parede vesical. Achados adicionais podem incluir a presença de conteúdo inflamatório, hemorrágico ou sedimentos minerais (HECHT, 2015), contribuindo para o diagnóstico de exclusão (SILVA *et al.*, 2008).

Ferreira (2014) observou que felinos com CIF não obstrutiva, tiveram predominantemente baixa quantidade de sedimentos na vesícula urinária, 66% dos animais (19/28), e somente um animal apresentou espessamento leve da parede vesical.

A ultrassonografia é o método de escolha para a maioria das enfermidades que acometem a bexiga ou porção intra-abdominal da uretra, sendo assim importante o seu uso no diagnóstico da CIF, visto que possibilita a exclusão de outras causas de DTUIF (HECHT, 2015).

Existem poucos estudos relacionados ao diagnóstico por imagem da CIF e até o momento, não se têm dados científicos que demonstrem características específicas para a sua identificação.

Cistoscopia/Uroendoscopia: A cistoscopia é uma ferramenta útil que permite a visualização de alterações da mucosa uretral e vesical do animal com a suspeita clínica. Ela é feita no animal vivo e só analisa a imagem com as alterações descritas, e não se tira fragmento para uma análise de biópsia. Em casos de cistite crônica e recidivante, como a CIF, a cistoscopia pode ser vantajosa em relação à radiografia simples e ultrassonografia (CINTRA *et al.*, 2015).

Com base nos achados na cistite intersticial humana (CIH), a presença de hemorragias petequiais na submucosa da bexiga, é um forte indicador de CIF, caracterizado pelo aspecto irritativo e cronicidade da doença, associado à urina citologicamente normal (WALLIUS e TIDHOLM, 2008). Apesar de não ser patognomônico desta patologia, esse achado é utilizado como um critério de inclusão para o diagnóstico de CIF. Tais hemorragias petequiais puntiformes (glomerulações) aparecem após hidrodistensão (ZIMMER *et al.*, 2005; FONSECA *et al.*, 2011).

Na CIF, o achado patológico na cistoscopia é a presença de glomerulações. Entretanto, nem todos os pacientes com glomerulações são cistite intersticiais positivos (FONSECA *et al.*, 2011). Claster (1990) descreveu os mesmos achados histopatológicos em um relato de caso de CIF, demonstrando a similaridade entre as enfermidades. Apesar disso, esses achados não permitem o diagnóstico definitivo da CIF (WESTROPP, 2011) (Fig. 03).

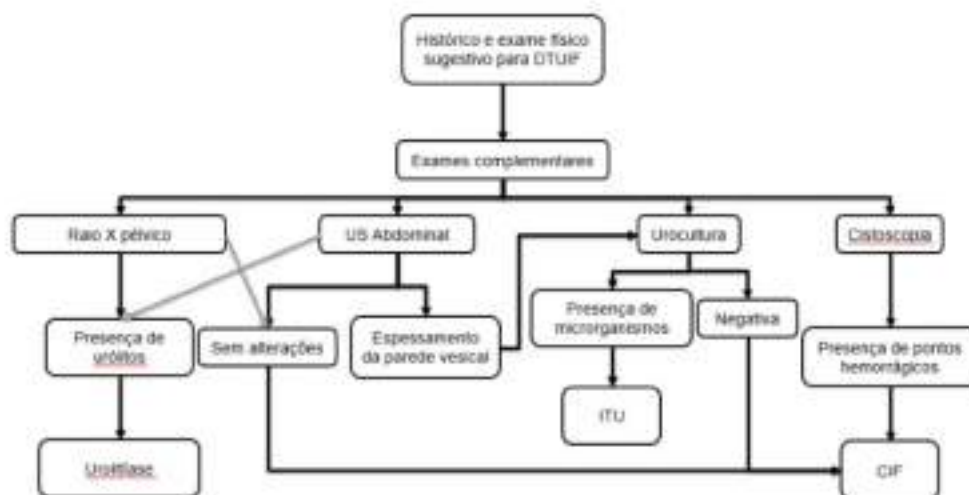


Figura 03: Fluxograma para direcionar o diagnóstico da cistite idiopática felina.

Fonte: Elaborado pelo autor

Terapêutica

O tratamento da CIF tem como objetivo, reduzir a gravidade dos sinais clínicos e aumentar o intervalo entre a ocorrência dos quadros clínicos (PINHEIRO, 2009). Por ser considerada de fisiopatologia multifatorial, torna-se interessante realizar um tratamento multimodal que possa atingir as diversas causas que levam à enfermidade (CORDEIRO, 2016).

A CIF obstrutiva apresenta desenvolvimento agudo, o que exige tratamento emergencial. A desobstrução via sondagem uretral ou cateterização, deve ser imediata e a terapia visa restabelecer o fluxo urinário, bem como estabilizar o quadro do animal, especialmente se este apresentar-se em crise urêmica (RIESER, 2005; GERBER, 2008).

A reposição de fluidos através da fluidoterapia intravenosa, deve ser realizada conforme o grau de desidratação e desequilíbrio hidroeletrólítico do animal (LENZI, 2015). O déficit de volume de fluido inicial de reposição (mL) deve ser calculado a partir da desidratação clínica estimada do animal, de acordo com a fórmula: Volume de reposição (mL) = [peso corpóreo (Kg)] x [déficit estimado (%)] x 1.000 (PALUMBO *et al.*, 2011). O tempo durante o qual esse volume deve ser substituído variará conforme fatores envolvidos, como o estado cardíaco do paciente, processo subjacente da doença, se a desidratação é aguda ou crônica. Geralmente, o tempo de administração do fluido varia entre 4 e 12 horas. Os fluidos intravenosos devem ser administrados para substituir eventuais perdas em curso, e estimular a diurese, sendo considerado um paciente hidratado aquele que apresente, através de exames laboratoriais, valores renais normais ao longo de 24 horas (MONAGHAN *et al.*, 2012). Em pacientes que apresentem hipovolemia e hipotensão, o déficit de fluido deve ser repostado rapidamente (até 90 mL/Kg/hora) a fim de prevenir a isquemia prolongada dos tecidos periféricos e a progressão adicional ou exacerbação da IRA (PALUMBO *et al.*, 2011).

É recomendado o uso de soluções eletrolíticas balanceadas, visto que elas contribuem na correção da acidose metabólica, sendo o ringer, com lactato a solução de escolha para reposição de fluidos em gatos obstruídos (LENZI, 2015). Geralmente, após o reestabelecimento da diurese do paciente devido à hidratação, o distúrbio ácido-base é aos poucos corrigido. Se após a fluidoterapia o pH do paciente se mantenha menor que 7,1 ou TCO₂ for <12mEq / l, o tratamento com bicarbonato de sódio pode ser considerado (MONAGHAN *et al.*, 2012).

A desobstrução deve ser realizada mediante anestesia. A medicação pré-anestésica pode ser realizada com acepromazina [0,2mg/Kg via intravenosa (IV)] e diazepam (1mg/Kg/IV). Cloridrato de lidocaina (4mg/Kg) aplicada via epidural, pode ser associada à quetamina (2,5mg/Kg). É realizada a sondagem uretral e posterior lavagem da vesícula urinária por uro-hidropropulsão com solução de cloreto de sódio (0,9%) e esvaziamento da mesma (TREVISAN *et al.*, 2016). Segundo Alho (2012), a antibioticoterapia não é recomendada como tratamento da CIF, a menos que se comprove um quadro infeccioso.

Animais que não apresentem quadro obstrutivo da CIF podem apresentar melhora dentro de alguns dias a uma semana, mesmo sem terapia, devido ao caráter auto limitante da doença. Assim, o tratamento é sintomático, como alívio da dor, aumento da ingestão hídrica e reposição hidroeletrólítica (OLIVEIRA, 2017). Analgesia deve ser realizada em animais que apresentem dor abdominal e/ou vesical, podendo ser realizada com butorfanol (0,2 mg/kg a cada 8-12 horas, V.O. ou subcutâneo), buprenorfina (0,01 a 0,02 mg/kg a cada 8-12 horas, VO). Deve-se ter cautela no uso de anti-inflamatórios não esteroidais (AINES) devido à possível injúria causada no sistema renal pela CIF (RIESER, 2005).

A reposição de glicosaminoglicanos (GAGs) tem sido indicada no tratamento da CIH, entretanto, seu uso na medicina veterinária é controverso. Segundo Gun-Moore (2004), não se tem relato de melhora no quadro clínico do animal com CIF após reposição de GAGs. Buffington *et al.* (2011), realizaram estudos com a administração de pentosan polisulfato (PPS), obtendo resultados positivos com o tratamento. Em um ensaio clínico realizado por Bradley e Lappin (2014), foi observado o efeito positivo após administração intravesical de GAG, em que 100% (9/9) dos animais, e os pacientes não sofreram recidiva de obstrução uretral durante 7 dias após o tratamento. Como não existem evidências suficientes que comprovem os benefícios do uso de GAG's como tratamento de gatos com CIF (FORRESTER e TOWELL, 2015), mais estudos são necessários para estabelecer a eficiência do uso de GAGs no tratamento da CIF.

O manejo nutricional deve ser instituído, a fim de aumentar a ingestão de água pelo animal e aumentar, por exemplo, o número de tigelas de água. Para Forrester e Towell (2015) a dieta úmida é um método que possui efeito benéfico no tratamento dos animais acometidos. A alimentação úmida reduz os sinais da CIF visto que reduzem a densidade urinária e, conseqüentemente, a concentração de potenciais substâncias nocivas da urina em contato com o urotélio fragilizado (OLIVEIRA, 2017). Animais que se alimentam de ração seca, devem passar por uma transição gradual (semanas a meses) até que a dieta seja totalmente substituída pela alimentação úmida para garantir um período de adaptação deste animal, para que a mudança repentina de ração não cause stress (ALHO, 2016). Segundo estudo realizado por Gerber *et al.* (2005), dos animais acometidos pela CIF, a maioria tinha uma dieta mista (28/24 - 64%) e em 27% (12/44) a dieta era constituída somente por ração

seca. Tal fato também foi observado por Saevik *et al.* (2011). Ambas as pesquisas demonstraram que menos de 10% dos animais com uma dieta exclusivamente úmida foram acometidos pela CIF.

O enriquecimento ambiental é uma importante ferramenta a ser utilizada no tratamento e controle da CIF. Estabelecer uma rotina para o animal, interação com o tutor através de brincadeiras, disponibilização de brinquedos que estimulem o comportamento do felino de caçar, arranhar e esconder-se, são tipos de enriquecimento que podem contribuir para a redução do estresse dos animais, principalmente aqueles restritos ao ambiente domiciliar (FORRESTER e TOWELL, 2011). Caixas de areia devem ser higienizadas com frequência, e devem estar dispostas em locais frescos, calmos e facilmente acessíveis. Além disso, adota-se a regra de ter o número de caixas disponível igual ao número de gatos na casa mais um (+1). O mesmo deve ser feito em relação à disposição dos bebedouros (FORRESTER e TOWELL, 2015).

A adequação do ambiente tornando-o um local menos estressante, a redução do contato com outros felinos conflitantes e o aumento da disponibilidade de acesso aos recursos importantes (água, caixa de areia, alimento), foi benéfico no controle da CIF. Isso remonta à relação existente entre fatores estressantes e o aparecimento dos sinais clínicos, além de reforçar, que um ambiente controlado com redução de fatores desencadeadores das crises contribui, tanto para a melhora do quadro clínico da CIF, quanto para o aumento dos intervalos de ocorrência dos sinais (SEAWRIGHT *et al.*, 2008). Gerber e colaboradores (2005) demonstraram em estudo a maior prevalência dos gatos domésticos (78%) em desenvolver a doença quando comparados a animais não domiciliados ou semi-domiciliados, o que reforça o estresse como um dos agentes desencadeadores das crises. A CIF está relacionada ao estresse, ansiedade e comportamento dos animais (ativo, medroso, agressivo). Assim, identificar os fatores que desencadeiam tais comportamentos e reduzi-los, são medidas que contribuem para o controle da doença (SILVA *et al.*, 2013).

Os ferormônios são compostos bioativos emitidos e detectados por animais da mesma espécie, que influenciam comportamentos sociais e reprodutivos (FORRESTER e TOWELL, 2015). Gun-Moore e Cameron (2004) realizaram estudo em que se observou que a utilização de um análogo sintético de feromônio facial felino sintético (Fração F3) em gatos com CIF reduziu o número de recidivas, bem como tornaram os episódios mais brandos, demonstrando que o uso desses ferormônios, em associação com outros tratamentos, pode contribuir para a melhora do quadro clínico geral do animal. Segundo Forrester e Towell (2015) é possível que esses ferormônios possam contribuir para melhoria da CIF em alguns animais, podendo ser recomendado o seu uso de forma a complementar os demais tratamentos instituídos.

Tratamentos alternativos vêm sendo propostos ao longo dos anos. Trevisan *et al.* (2016) relataram o uso de um fitoterápico (150mg do extrato seco de flores *Dianthus caryophyllus* Linnaeus, diluídos em 40mL de água) em dois casos de CIF obstrutiva com recidivas, sugerindo que o seu uso é benéfico devido ao seu efeito antiurolítico que se dá pela dilatação das estruturas urinárias, para tratamento de casos graves de CIF.

Em casos crônicos de CIF, em que não houve melhora com a dieta e o enriquecimento ambiental, pode ser utilizado antidepressivos tricíclicos como a amitriptilina (5-10mg/animal, via oral) (FORRESTER e TOWELL, 2015). Esta deve ser

utilizada uma vez ao dia, preferencialmente à noite, iniciando o tratamento com doses baixas que, gradativamente, aumentam até que os efeitos desejados sejam alcançados, geralmente a partir do quarto mês de tratamento. Em gatos que não apresentam melhoras, o tratamento deve ser retirado gradualmente ao longo de algumas semanas (ALHO, 2016).

A CIF tem prognóstico favorável, desde que se realize o tratamento multimodal do paciente com envolvimento do médico veterinário e comprometimento do tutor do animal (WEISSOVA e NORSWORTHY, 2011). Nos casos em que a investigação diagnóstica consegue excluir outras causas de DTUIF, o prognóstico torna-se favorável a partir da instituição de um tratamento multimodal. Entretanto, identificação da enfermidade, quando demorada, compromete a recuperação do paciente, devido à elevada incidência de recidivas, o que prolonga o sofrimento do animal.

CONSIDERAÇÕES FINAIS

A CIF é uma doença multifatorial em que está relacionada às características fisiológicas do animal, seu comportamento e o ambiente em que este encontra-se inserido. O estresse desempenha papel importante no desenvolvimento da doença, tomando-se fundamental a redução de fatores estressantes que possam desencadear os episódios da CIF. Muito ainda tem a ser esclarecido sobre a fisiopatologia da doença. Conforme abordado, o diagnóstico é realizado através da exclusão de outras causas de DTUIF, visto a ausência de estudos que comprovem sinais clínicos ou achados laboratoriais específicos da CIF, e que permitam o seu diagnóstico precocemente. Desta forma, mais estudos são necessários para a melhor compreensão da CIF dando ênfase aos métodos de diagnóstico que sejam capazes de identificá-la mais precocemente, para então, propiciar ao paciente a terapia mais adequada.

REFERÊNCIAS

- ALHO, A.M.P.V. Epidemiologia, diagnóstico e terapêutica da cistite idiopática felina. *Revista Eletrônica de Veterinária*, v.17, n.11, p.1-13, 2016. Acesso em: 20 de março de 2018. Disponível em: <https://goo.gl/S7XEBg>.
- BRADLEY, A.M.; LAPPIN, M.R. Intravesical glycosaminoglycans for obstructive feline idiopathic cystitis: a pilot study. *Journal of Feline Medicine and Surgery*, v.16, n.6, p.504-506, 2013.
- BUFFINGTON, C.A.; CHEW, D.J.; KENDAL, M.S.; SCRIVANI, P.V.; THOMPSON, S.B.; BLAISDELL, J.L.; WOODWORTH, B.E. Clinical evaluation of cats with nonobstructive urinary tract diseases. *Journal of the American Veterinary Medical Association*, v.210, n.1, p.46-50, 1997.
- BUFFINGTON, T.; CHEW, D.; KRUGER, J.; BARTGES, J.; ADAMS, L. Evaluation of pentosan polysulfate sodium in the treatment, of feline interstitial cystitis: a randomized, placebo-controlled clinical trial. *The Journal of Urology*, v.185, n.4, p.382, 2011.

BUFFINGTON, C.A.T.; CHEW D.J. Management of Non-obstructive Idiopathic / Interstitial Cystitis in Cats. In: ELLIOTT, J.; GRAUER, G.F. *Manual of Canine and Feline Nephrology and Urology*. Inglaterra: British Small Animal Veterinary Association, Waterwells, 2007. 264p.

BUFFINGTON, C.A.T.; WESTROPP, J.L.; CHEW, D.J. From FUS to Pandora syndrome: where are we, how did we get here, and where to now? *Journal of Feline Medicine and Surgery*, v.16, n.5, p.385-394, 2014.

BUFFINGTON, C.A.T. Idiopathic cystitis in domestic cats – Beyond the Lower Urinary Tract. *Journal of Veterinary Internal Medicine*, v.25, n.4, p.784-796, 2011.

CAMERON, M.E.; CASEY, R.A.; BRADSHAW, J.W.S.; WARAN, N.K.; GUNN-MOORE, D.A. A study of environmental and behavioral factors that may be associated with feline idiopathic cystitis. *Journal of Small Animal Practice*, v.45, n.3, p.144-147, 2004.

CORDEIRO, D.C.C. Cistite intersticial felina (CIF). 2016. 18p. Monografia (Especialização em Clínica Médica e Cirúrgica) - Centro de Estudos Superiores de Maceió da Fundação Educacional Jayme de Altavila.

CINTRA, C.A.; CRIVELLENTI, L.Z.; VIEIRA, B.H.B. O emprego da cistoscopia na rotina de pequenos animais: uma breve revisão. *Revista Investigação Veterinária*, v.14, n.6, p.12-16, 2015.

CHEW, D.J.; DIBARTOLA, S.P.; SCHENCK, P.A. Uropatia e nefropatia obstrutiva. In: HAGIWARA M.K. *Urologia e nefrologia do cão e do gato*. 2ª ed. Rio de Janeiro: Elsevier, 2011. p.341-391.

CHEW, D.J.; DIBARTOLA, S.P.; SCHENCK, P.A. Cistite intersticial ou idiopática não obstrutiva em gatos. In: HAGIWARA M.K. *Urologia e nefrologia do cão e do gato*. 2ª ed. Rio de Janeiro: Elsevier, 2011. p.306-341.

DEFAUW, P.A.; VAN DE MAELE, I.; DUCHATEAU, L.; POLIS, I.E.; SAUNDERS, J.H.; DAMINET, S. Risk factors and clinical presentation of cats with feline idiopathic cystitis. *Journal of Feline Medicine and Surgery*, v.13, n.12, p.967-975, 2011.

DIBARTOLA, S.P. Cistite idiopática obstrutiva e não obstrutiva. In: NELSON, R.W.; COUTO, C.G. *Medicina interna de pequenos animais*. 5ª ed. Rio de Janeiro: Elsevier, 2015. p.698-703.

DORSCH, R.; REMER, C.; SAUTER-LOUIS, C.; HARTMANN, K. Feline lower urinary tract disease in a German cat population: a retrospective analysis of demographic data, causes and clinical signs. *Tierärztliche Praxis*, v.42, n.4, p.231-239, 2014.

FERREIRA, G.S.; CARVALHO, M.B.; AVANTE, M.L. Características epidemiológicas, clínicas e laboratoriais de gatos com sinais de trato urinário inferior. *Archives of Veterinary Science*, v.19, n.4, p.42-50, 2014.

FONSECA, A.M.R.M.; SILVA FILHO, A.L.; MARQUES, J.P.C.; CARDOSO, F.A.; TRIGINELLI, S.A.; MONTEIRO, M.V.C. Síndrome da dor vesical/cistite intersticial: aspectos atuais. *Semina*, v.39, n.7, p.365-372, 2011.

FORRESTER, S.D.; ROUDEBUSH, P. Evidence-based management of feline lower urinary tract disease. *The Veterinary Clinics of North America. Small Animal Practice*, v.37, n.3, p.533-558, 2007.

FORRESTER, S.D.; TOWELL, T.L. Feline idiopathic cystitis. *Veterinary Clinics of North America: Small Animal Practice*, v.45, n.4, p.783-806, 2015.

GERBER B. Feline lower urinary tract disease (FLUTD). In: International Congress of the Italian Association of Companion Animal Veterinarians. In: 59° Congresso Internazionale Multisala SCIVAC. 2008. p.201-203.

GERBER, B.; BORETTI, F.S.; KLEY, S.; LALUHA, P.; MÜLLER, C.; SIEBER, N.; UNTERER, S.; WENGER, M.; FLÜCKIGER, M.; GLAUS, T.; REUSCH, C.E. Evaluation of clinical signs and causes of lower urinary tract disease in European cats. *Journal of Small Animal Practice*, v.46, n.12, p.571-577, 2005.

GUNN-MOORE, D. A. Feline lower urinary tract disease: Proceedings of the ESFM Feline Congress, Stockholm. *Journal of Feline Medicine and Surgery*, v.5, n.2, p.133-138, 2003.

GUUN-MOORE. FIC (Feline idiopathic cystitis). *Hil Leave Behind: Layout 1*, p.1-8, 2008.

HECHT, S. Diagnostic imaging of lower urinary tract disease. *Veterinary Clinics of North America: Small Animal Practice*, v.45, n.4, p.639-663, 2015.

HOSTUTLER, R.A.; CHEW, D.J.; DIBARTOLA, S.P. Recent concepts in feline lower urinary tract disease. *The Veterinary Clinics of North America: Small Animal Practice*, v.35, n.1, p.147-170, 2005.

HURST, R.E.; ROY, J.B.; MIN, K.W.; VELTRI, R.W.; MARLEY, G.; PATTON, K.; SHACKELFORD, D.L.; STEIN, P.; PARSONS, C.L. A deficit of chondroitin sulfate proteoglycans on the bladder uroepithelium in interstitial cystitis. *Urology*, v.48, n.5, p.817-821, 1996.

KRUGER, J.M.; OSBORNE, C.A.; LULICH, J.P. Changing paradigms of feline idiopathic cystitis. *Veterinary Clinics of Small Animal Practice*, v.39, n.1, p.15-40, 2009.

KUSEK, J.W.; NYBERG, L.M. The epidemiology of interstitial cystitis: is it time to expand our definition? *Urology*, v.57, n.6, p.95-99, 2001.

LANGSTON, C. Managing fluid and electrolyte disorders in kidney disease. *The Veterinary Clinics of North America: Small Animal Practice*, v.47, p.471-490, 2017.

LARAUCHE, M.; KIANK, C.; TACHE, Y. Corticotropin releasing factor signaling in colon and ileum: regulation by stress and pathophysiological implications. *Journal of Physiology and Pharmacology*, v.60, p.33-46. 2009.

LEMBERGER, S.I.K.; DORSCH, R.; HAUCK, S.M.; AMANN, B.; HIRMER, S.; HARTMANN, K.; DEEG, C.A. Decrease of Trefoil factor 2 in cats with feline idiopathic cystitis. *British Journal of Urology International*, v.107, n.4, p.670-677, 2011.

LENZI, N.Z. Doença do trato urinário inferior de felinos. 2015. 26p. Monografia (Especialização de Clínica Médica e Cirurgia em Pequenos Animais) - Fundação Educacional Jayme de Altavila.

MARTINS, G.S.; MARTINI, A.C.; MEIRELLES, Y.S.; DUTRA, V.; NESPÓLI, P.E.B.; MENDONÇA, A.J.; TORRES, M.M.; GAETA, L.; MONTEIRO, G.B.; ABREU, J.; SOUSA, V.R.F. Avaliação clínica, laboratorial e ultrassonográfica de felinos com doença do trato urinário inferior. *Semina: Ciências Agrárias*, v.34, n.5, p.2349-2356, 2013.

MONAGHAN, K.; NOLAN, B.; LABATO, M. Feline acute kidney injury Approach to diagnosis, treatment and prognosis. *Journal of Feline Medicine and Surgery*, v.14, p.785-793, 2012.

MORGAN, M.; FORMAN, M. Cytoscopy in dogs and cats. *Veterinary Clinics of North America: Small Animal Practice*, v.45, n.4, p.665-701, 2015.

NERI, A.M.; MACHADO, L.H.A.; OKAMOTO, P.T.G.; FILIPPI, M.G.; TAKAHIRA, R.K.; MELCHERT, A.; LOURENÇO, M.L.G. Routine screening examinations in attendance of cats with obstructive lower urinary tract disease. *Topics in Companion Animal Medicine*, v.31, n.4, p.140-145, 2016.

NUNES, M.B.S.F. Clínica e cirurgia de animais de companhia - cistite idiopática felina. 2015. 122p. Dissertação (Mestrado Integrado em Medicina Veterinária) – Universidade de Évora, Escola de Ciência e Tecnologia.

OLIVEIRA, M.R.B.; SILVA, C.R.A.; JESUS, K.C.D.; RODRIGUES, K.F.; SILVA, R.A.; COSTA, S.D.P.; SILVA, F.L.; RODRIGUES, M.C. Diagnosticando a cistite idiopática felina. *Revisão. Medicina Veterinária e Zootecnia*, v.11, n.9, p.864-876, 2017.

PALUMBO, M.I.P.; MACHADO, L.H.A.; ROMÃO, F.G. Manejo da Insuficiência renal aguda em cães e gatos. *Arquivos de Ciências Veterinárias e Zoologia da UNIPAR*, v.14, n.1, p.73-76, 2011.

PARSONS, C.L.; BOYCHUK, D.; JONES, S.; HURST, R.; CALLAHAN, H. Bladder surface glycosaminoglycans: an epithelial permeability barrier. *The Journal of Urology*, v.143, p.139-142, 1990.

PINHEIRO, A.P. Doença do tracto urinário inferior felino: um estudo retrospectivo. 2009. 57p. Dissertação (Mestrado Integrado em Medicina Veterinária) – Universidade de Trás-Os-Montes e Alto Douro.

RECHE Jr, A.; HAGIWARA, M.K.; MAMIKUZA, E. Estudo clínico da doença do trato urinário inferior em gatos domésticos de São Paulo. *Brazilian Journal of Veterinary Research and Animal Science*, v.35, n.2, p.69-74, 1998.

RECHE Jr, A.; HAGIWARA, M.K. Semelhanças entre a doença idiopática do trato urinário inferior dos felinos e a cistite intersticial humana. *Ciência Rural*, v.34, n.1, p.315-321, 2004.

REPPAS, G.; FOSTER, S.F. Practical urinalysis in the cat: urine macroscopic examination 'tips and traps'. *Journal of Feline Medicine and Surgery*, v.18, n.5, p.190-202, 2016.

RIESER, T.M. Urinary tract emergencies. *Veterinary Clinics Small Animal Practice*, v.35, n.2, p.359-373, 2005.

RUFATO, F.H.F.; REZENDE-LAGO, N.C.M.; MARCHI, P.G. F. Insuficiência renal em cães e gatos. *Interdisciplinar: Revista Eletônica da Univar*, n.6, p.167-173, 2011.

SAEVIK, B. K.; TRANGERUD, C.; OTTESEN, N.; SORUM, H.; EGGERTSDÓTTIR, A. V. Causes of lower urinary tract disease in Norwegian cats. *Journal of Feline Medicine and Surgery*, v.13, n.6, p.410-417, 2011.

SEAWRIGHT, A.; CASEY, R.; KIDDIE, J.; MURRAY, J.; GRUFFYDD-JONES, T.; HARVEY, A.; HIBBERT, A.; OWEN, L. A case of recurrent feline idiopathic cystitis: The control of clinical signs with behavior therapy. *Journal of Veterinary Behavior. Clinical Applications and Research*, v.3, n.1, p.32-38, 2008.

SEGEV, G.; LIVNE, H.; RANEN, E.; LAVY, E. Urethral obstruction in cats: predisposing factors, clinical, clinicopathological characteristics and prognosis. *Journal of Feline Medicine and Surgery*, v.13, n.2, p.101-108, 2011.

SILVA, V.C.; MAMPRIM, M.J.; VULCANO, L.C. Ultra-sonografia no diagnóstico das doenças renais em pequenos animais. *Revista Veterinária e Zootecnia*, v.15, n.3, p.435-444, 2008.

SILVA, A.C.; MUZZI, R.A.L.; OBERLENDER, G.; MUZZI, L.A.L.; COELHO, M.D.; HENRIQUES, B.F. Cistite Idiopática Felina: Revisão de Literatura. *Arquivos de Ciências Veterinárias e Zoologia da UNIPAR*, v.16, n.1, p.93-96, 2013.

SPARKES, A. Feline idiopathic cystitis: Epidemiology, risk factors and pathogenesis. In: *Scientific Proceedings Hill's Global Symposium on Feline Lower Urinary Tract Health*, Hill's Global Symposium, 2014. p.8-11.

SPARKES, A. Understanding feline idiopathic cystitis. *Veterinary Record*, 2018, p.486-487.

TREVISAN, L.F.A.; SOUSA, R.V.; BERTOLUCCI, S.K.V.; RODRIGUES, O.G. Tratamento alternativo em gatos acometidos por DITUIF. *Arquivo Brasileiro de Medicina Veterinária e Zootecnia*, v.68, n.4, p.1099-1103, 2016.

WESTROPP, J.L. Feline idiopathic cystitis. In: BARTGES, J.; POLZIN, D.J. *Nephrology and Urology of Small Animals*. Ames, Wiley-Blackwell, 2011. p.745-754.

WESTROPP, J.L.; BUFFINGTON, C.A.T. Feline idiopathic cystitis: current understanding of pathophysiology and management. *Veterinary Clinics. Small Animal Practice*, v.34, n.4, p.1043-1055, 2004.

WEISSOVA, T.; NORSWORTHY, G.D. Feline idiopathic cystitis. In: NORSWORTHY, G. The feline patient. Iowa, Wiley-Blackwell, 2011. p.176-178.

WALLIUS, B.M.; TIDHOLM, A.E. Use of Pentosan Polysulphate in Cats with idiopathic, non-obstructive lower urinary tract disease: a double-blind, randomized, placebo-controlled trial. *Journal of Feline Medicine and Surgery*, v.11, n.6, p.409-412, 2009.

ZIMMER, M.G.; CARVALHO, E.Z.; NORONHA, J.A.P.; CUNHA FILHO, E.V.; OPPERMANN, C.P.; SANTOS, T.G. Importância do Diagnóstico de Cistite Intersticial na dor pélvica crônica. *Scientia Medica*, v.15, n.1, p.79-84, 2005.