

LEYDIGOCITOMA CANINO: ASPECTOS ULTRASSONOGRÁFICOS, CITOLÓGICOS E HISTOPATOLÓGICOS

(Canine Leydigocitoma: ultrasonographic, cytological and histopathological aspects)

Juliana Gomes VASCONCELOS^{1*}; Amanda Bricio Pereira de ANDRADE²;
Julia Carrah COLARES¹; Francisco Felipe de MAGALHÃES¹

¹Universidade Estadual do Ceará (UECE). Av. Dr. Silas Munguba, 1700. Campus do Itaperi, Fortaleza/CE. CEP: 60.740-000; ²Faculdade de Veterinária, Universidade Federal Fluminense. *E-mail: julianagomessvet@gmail.com

ABSTRACT

In non-neutered dogs, the testis is the second most common site for development of neoplasms, frequently occurring in elderly animals and with orchiectomy as main treatment. Regarding the great relevance of testicular disorders and the importance of accurate diagnoses, this study aims to report a case of canine leydigocytoma at the Veterinary Hospital in the State University of Ceará. The 10-years-old non-neutered Pitbull-breed animal was attended presenting hematuria and, physical examination showed a bilateral nodular formation in testicles in addition to an enlarged prostate. In ultrasonographic examination, the prostate was enlarged, presenting irregular shape and heterogeneous echotexture. These changes indicate the presence of prostatic hyperplasia. Both testicles presented well-defined hypoechogenic regions with evident marginal and internal vascularization, which indicate neoplastic neoformation. In cytology, a hypercellular epithelial sample was observed with cellular modifications suggestive of interstitial cell neoplasia. In the lab, macroscopically, the testis showed multiple soft, well-defined, white-colored to brownish nodules. Histopathology revealed neoplastic proliferation of Leydig cells, sustained by moderate fibrovascular stroma, with degenerated adjacent parenchyma and without signs of malignancy. Four months after orchiectomy, the prostate turned to normal dimensions, with no further ultrasonographic changes. This case reinforces the importance of bilateral orchiectomy and ultrasound for prostatic abnormalities and testicular neoplasms. The association of these conditions is not commonly described in the literature, being an important contribution in this regard.

Key words: Neoplasm, dog, testis, ultrasound, histopathology.

INTRODUÇÃO

Nos cães não castrados, o testículo é o segundo local anatômico mais comum para o desenvolvimento de neoplasias (FAN e DE LORIMIER, 2007; FOSTER, 2013). As neoplasias testiculares mais comuns em cães são o seminoma, o tumor de células intersticiais ou células de Leydig (Leydigocitoma) e o tumor de células de Sertoli (Sertolioma) e, dentre estes, o tumor das células de Leydig é o mais frequente (FOSTER, 2013).

A avaliação ultrassonográfica é o exame de imagem mais indicado para a identificação de tumores testiculares, possuindo uma sensibilidade de 98 a 100% para alterações extra e intratesticulares. Além disso, permite varredura abdominal para pesquisa de possíveis metástases e avaliação de vascularização através do Doppler colorido. A ferramenta Doppler auxilia no diagnóstico diferencial de nódulos intratesticulares, considerando que tumores testiculares maiores que 3 cm tendem a ser mais vascularizados, contudo, ainda não existem parâmetros fluxométricos para uma avaliação mais precisa por parte do ultrassonografista (DOMINGOS e SALOMÃO, 2011).

Quanto ao diagnóstico citológico, foram relatadas elevadas sensibilidade (95% para seminoma, 88% para tumor das células de Sertoli e 96% para tumor das células de Leydig) e especificidade (100%) para tumores testiculares caninos. A avaliação citológica permite um diagnóstico acurado e é útil para o manejo da doença, devido sua rapidez e baixo custo (MASSERDOTTI *et al.*, 2005).

Considerando a grande relevância das afecções testiculares para a medicina veterinária e a importância de se obter um diagnóstico preciso para o correto direcionamento e um tratamento ideal, o objetivo deste trabalho foi relatar um caso de leydigocitoma em um cão da raça Pitbull no Hospital Veterinário Sylvio Barbosa Cardoso, da Universidade Estadual do Ceará, evidenciando a associação diagnóstica ultrassonográfica, citológica e histopatológica.

ATENDIMENTO AO PACIENTE

Um canino macho não castrado de 10 anos de idade e da raça Pitbull deu entrada no Hospital Veterinário Sylvio Barbosa Cardoso da Universidade Estadual do Ceará. O tutor relatou que o animal apresentava sangue na urina. No exame físico, foram identificadas formações nodulares em ambos os testículos sem sensibilidade dolorosa à palpação. Além disso, aumento prostático foi identificado pelo toque transretal. Como exame complementar foi solicitado ultrassonografia abdominal e testicular.

O exame ultrassonográfico foi realizado utilizando o equipamento de ultrassom Doppler (CTS-8800V[®], SIUI, Jiangsu, China), acoplado a sonda microconvexa na frequência de 7,5 MHz. Durante o exame ultrassonográfico, a próstata apresentava-se com contorno irregular, ecotextura heterogênea e dimensões aumentadas, medindo 7,12cm de comprimento por 3,19cm de altura por 5,94cm de largura, sugerindo prostatomegalia.

Os testículos encontravam-se em topografia normal. O testículo esquerdo mediu em maior e menor eixo, respectivamente, 3,46cm por 1,89cm, e o direito mediu 3,45cm por 1,66 cm. Foram observadas três imagens hipocogênicas no testículo esquerdo e duas no direito. Foi evidenciado que tais imagens apresentavam ecotextura heterogênea e contornos bem definidos, caracterizando possíveis nodulações (Fig. 01). As nodulações mediram respectivamente em maior e menor eixo 1,40cm por 1,10, 1,16cm por 0,82cm e 0,90cm por 0,61cm em testículo esquerdo e 0,76cm por 0,66cm e 1,59 cm por 1,12cm em testículo direito.

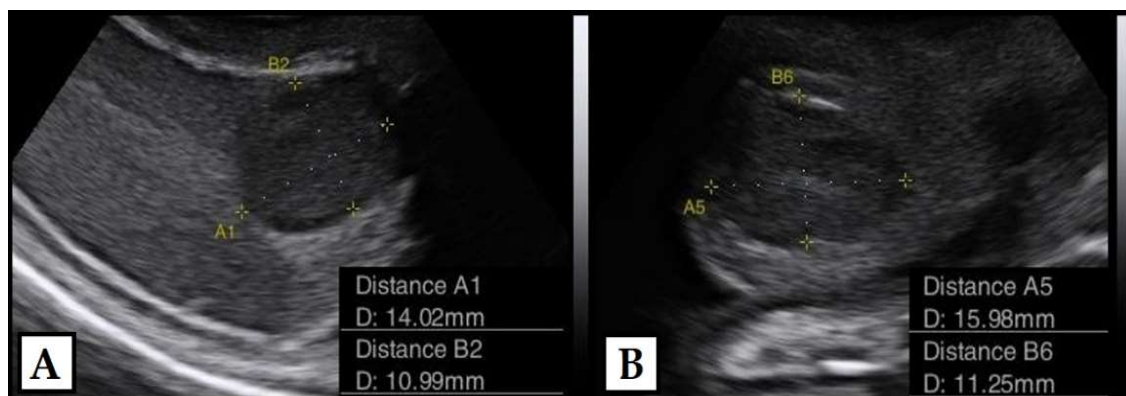


Figura 01: Imagem ultrassonográfica evidenciando imagem hipocogênica, heterogênea e bem delimitada, característica de nodulação em testículo (A) esquerdo e (B) direito.

Foi feita avaliação pelo modo Doppler colorido, visibilizando-se evidente vascularização marginal e interna dos nódulos, indicando possível neoformação, como demonstrado na Fig. 02. Adicionalmente, a presença de discreta quantidade de líquido entre testículo e a túnica vaginal também foi relatada bilateralmente, sendo indicativo de hidrocele bilateral.

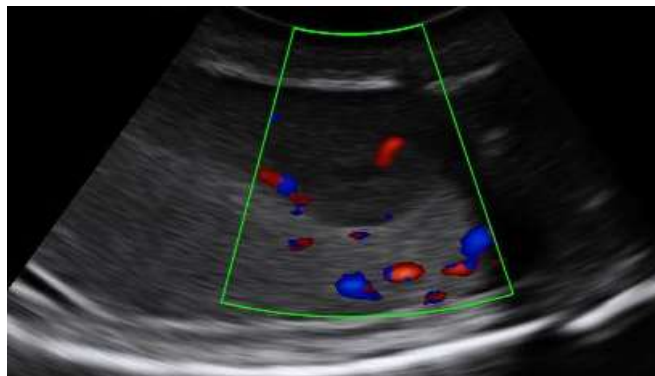

Figura 02: Imagem ultrassonográfica de testículo direito evidenciando vascularização anormal ao redor de área hipocogênica em testículo esquerdo.

O paciente foi encaminhado para procedimento de orquiectomia bilateral, após a realização e análise de todos os exames pré-cirúrgicos. Foi realizada punção por agulha fina (PAF), como demonstrado na Fig.03(A) para obtenção de amostra para a citologia dos nódulos e ambos os testículos foram encaminhados para análise histopatológica.

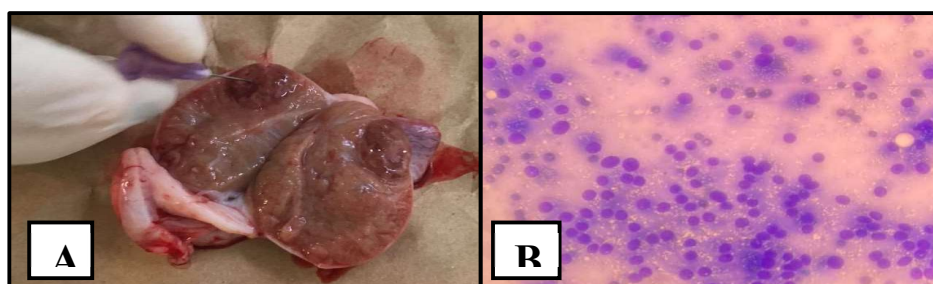


Figura 03: Punção por agulha fina de nódulo em testículo canino (PAF) (A) e fotomicrografia proveniente de citologia de nódulo testicular (B).

Na citologia, foi observada amostra hipercelular constituída por células epiteliais agrupadas e individualizadas. Tais células apresentavam moderada anisocitose, citoplasma moderado com presença de vacuolizações, discreta a moderada basofilia e bordas por vezes bem definidas. Além disso, outros aspectos descritos foram: moderada a alta relação núcleo-citoplasma, núcleos redondos e por vezes binucleados, cromatina grosseira, nucléolos evidentes variando em tamanho, presença de macro nucléolos e fundo de lâmina proteico. Desta forma, os achados citológicos foram sugestivos de neoplasia de células intersticiais (tumor de células de Leydig), evidenciada na Fig.03(B).

Ao corte, ambos os testículos apresentavam múltiplas lesões nodulares bem delimitadas, medindo entre 0,2 e 1,0cm de diâmetro, de consistência macia e coloração variando de pardacentas a brancacentas. A análise histopatológica das nodulações revelou proliferação neoplásica de células de Leydig, sustentado por moderado estroma fibrovascular. Não havia

invasão vascular, perineural ou pseudovascular nas nodulações e o estadiamento indicou uma neoplasia bem diferenciada. O parênquima adjacente encontrava-se degenerado, e os epidídimos apresentavam arquitetura preservada.

O paciente retornou para o acompanhamento, três e quatro meses após a cirurgia. Aos três meses, a próstata ainda apresentava ecotextura heterogênea e dimensões discretamente aumentadas, medindo cerca de 5,38cm de comprimento por 1,89cm de altura por 3,28cm de largura. Contudo, na avaliação aos quatro meses após a cirurgia, o animal não apresentava alterações ultrassonográficas, tendo a próstata apresentado contornos regulares, ecogenicidade padrão e ecotextura homogênea, além de retornado às dimensões normais para o porte do paciente, medindo 4,58cm de comprimento por 1,85cm de altura por 3,5cm de largura.

RESULTADOS E DISCUSSÃO

O animal do caso relatado apresentava alterações prostáticas compatíveis com prostatopatia e prostatomegalia associadas a idade e neoformação testicular compatível citologicamente e histopatologicamente com leydigocitoma. Segundo Sirinarumitr *et al.* (2001), mais de 80% dos cães sexualmente intactos com mais de cinco anos de idade apresentam alguma evidência macroscópica ou microscópica de hiperplasia prostática. O leydigocitoma é uma neoplasia que acomete as células produtoras de testosterona, na grande maioria das vezes de caráter benigno de crescimento lento, geralmente diagnosticado em animais criptorquidas. Esse tumor é limitado pela capsula testicular e raramente causa sinais clínicos. Apenas 16% dos casos tiveram aumento testicular, não tendo caráter invasivo e metastático. Atualmente existe uma discussão se é um tumor hormonalmente ativo ou não (OLIVEIRA, 2019).

A orquiectomia bilateral é o tratamento mais efetivo tanto para neoplasias testiculares (FAN e DELORIMIER, 2007) quanto para prostatomegalia, levando ao decréscimo permanente do tamanho prostático e desaparecimento dos sinais clínicos dentro de três semanas após a cirurgia (MACPHAIL, 2013).

CONCLUSÕES

O caso descrito reforça a importância de orquiectomia bilateral para resolução definitiva em casos de neoplasia testicular, como o Leydigocitoma, auxiliando até mesmo na resolução da prostatomegalia presente. A associação destas afecções não é comumente descrita na literatura, tendo este caso uma importante contribuição neste aspecto. Além disso, demonstra a importância da ultrassonografia na identificação da alteração prostática e testicular, conduzindo à resolução do caso pela orquiectomia e ao diagnóstico neoplásico testicular pela histopatologia.

REFERÊNCIAS

DOMINGOS, T.C.S; SALOMÃO, M.C. Meios de diagnóstico das principais afecções testiculares em cães: revisão de literatura. Revista Brasileira de Reprodução Animal, Belo Horizonte, v.35, n.4, p.393-399, 2011.

FAN, T.M.; LORIMIER, L.F. Tumors of the male reproductive system. In: WITHROW, S.J.; MACEWEN, E.G. Small animal clinical oncology. 4^a ed., Philadelphia: WB Saunders, p.637-641, 2007.

FOSTER, R.A. Sistema Reprodutivo do Macho. In: MCGAVIN, M.D.; ZACHARY, J.F. (Eds). Bases da Patologia em Veterinária. 5^a ed., Rio de Janeiro: Elsevier, p.1336-1338, 2013.

MACPHAIL, C.M. Cirurgia dos sistemas reprodutivo e genital. In: FOSSUM, T.W. (Ed). Cirurgia de Pequenos Animais. 4^a ed., Rio de Janeiro: Elsevier, p.780-853, 2013.

MASSERDOTTI, C.; BONFANTI, U.; DE LORENZI, D. Cytologic features of testicular tumours in dog. Journal Veterinary Medicinal A Physiology Pathology Clinical Medicine. v.52, p.339-346, 2005.

NASCIMENTO, E.F.; SANTOS, R.L.; EDWARDS, J. Sistema Reprodutivo Masculino. In: SANTOS, R.L.; ALESSI, A.C (Eds). Patologia Veterinária. 2^a ed., Rio de Janeiro: Roca, p.813-820, 2016.

OLIVEIRA, Emilly Maria de Lima. Tumor testicular misto em cão – Relato de caso. 2019. 51p. (TCC de Graduação). Curso de Medicina Veterinária, Ciências Veterinária, Universidade Federal da Paraíba, Areia, 2019.

SIRINARUMITR, K.; JOHNSTON, S.D.; ROOT-KUSTRITZ, M.V.; JOHNSTON, G.R.; SARKAR, D.K.; MEMON, M.A. Effects of finasteride on size of the prostate gland and semen quality in dogs with benign prostatic hypertrophy. Journal of the American Veterinary Medical Association, v.218, p.1275-1280, 2001.